

# Prothèse d'Épaule Inversée **Sans-Tige** *pourquoi cela fonctionne et quels sont les avantages ?*


Ph.Teissier

(contrat de consultant avec Biomet pour cette étude)

J.Teissier

(Royalties en tant que concepteur par Biomet)

SOFEC 2015



# Introduction : *Le « sans tige » en 2015...*

- *PubMed*

*28 résultats dont 22 entre 2013 et 2015*

*21 pour les anatomiques et 7 sur les inversées*

The screenshot shows the PubMed.gov search interface. The search bar contains the text 'stemless shoulder arthroplasty'. Below the search bar, there are links for 'Create RSS', 'Create alert', and 'Advanced'. On the left side, there are filters for 'Article types' (Clinical Trial, Review, Customize ...) and 'Text availability' (Abstract, Free full text). On the right side, there are options for 'Summary', '20 per page', and 'Sort by Most Recent'. Below these options, the text 'Search results' is displayed, followed by 'Items: 1 to 20 of 28'. At the bottom right, there is a pagination control showing 'Page 1 of 2'.

PubMed.gov  
US National Library of Medicine  
National Institutes of Health

PubMed

Create RSS Create alert Advanced

Article types  
Clinical Trial  
Review  
Customize ...

Text availability  
Abstract  
Free full text

Summary ▾ 20 per page ▾ Sort by Most Recent ▾

**Search results**

Items: 1 to 20 of 28

<< First < Prev Page 1 of 2

# Les anatomiques :

## « implants de 4<sup>ème</sup> génération »

*Stemless shoulder arthroplasty: a literature review.*  
Petriccioli D. *Joints.* 2015 Jun 8;3(1):38-41.

### Séries comparatives :

### pas de différence /r aux prothèses avec tige.

*Stemless shoulder prosthesis versus conventional anatomic shoulder prosthesis in patients with osteoarthritis: a comparison functional outcome after a minimum of two years follow-up.* Berth A, Pap G.J *Orthop Traumatol.* 2013 Mar;14(1):31-7

*Are there differences between stemless and conventional stemmed shoulder prostheses in the treatment of glenohumeral*  
Maier. *BMC Musculoskelet Disord.* 2015 Oct 1;16:275.

*Impact of prosthetic design on clinical and radiologic outcomes of total shoulder arthroplasty: a prospective study.*  
Razmjou. *Shoulder Elbow Surg.* 2013 Feb;22(2):206-14

*Stemmed versus stemless total shoulder arthroplasty: a preliminary report and short-term results.*  
Mariotti U. *Musculoskelet Surg.* 2014 Dec;98(3):195-200

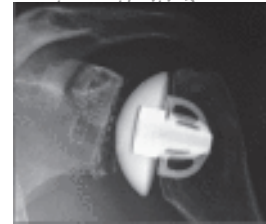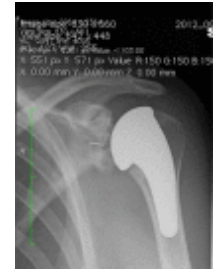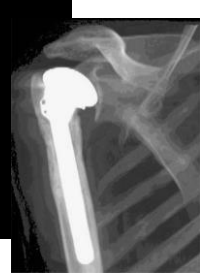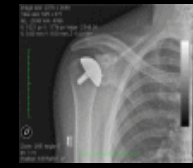## Fiabilité aux longs reculs : Pas de descellement, pas de reprise

*Short stem shoulder replacement.* Bell SN, Coghlan JA. *Int J Shoulder Surg.* 2014 Jul;8(3):72-5.

*Midterm results of stemless shoulder arthroplasty: a prospective study.* Habermeyer. *J Shoulder Elbow Surg.* 2015 Sep;24(9):1463-72.

*Placement of the stemless humeral component in the Total Evolutive Shoulder System (TESS).*  
Geurts GF, van Riet RP, Jansen N, Declercq G. *Tech Hand Up Extrem Surg.* 2010 Dec;14(4):214-7.

*Results of a new stemless shoulder prosthesis: radiologic proof of maintained fixation and stability after a minimum of three years' follow-up.* Huguet D, DeClercq G, Rio B, Teissier J, Zipoli B; TESS Group. *J Shoulder Elbow Surg.* 2010 Sep;19(6):847-52.



# Et les **inversées sans tige** en 2015 ?

- **TESS, Biomet (2004)**

*À moyen terme (2-5 ans) : résultats comparables, implant huméral fiable*

*Clinical and radiological outcome of the Total Evolutive Shoulder System (TESS®) reverse shoulder arthroplasty:*

*a prospective comparative non-randomised study. Kadum B, Mukka S, Englund E, Sayed-Noor A, Sjöden G. Int Orthop. 2014 May;38(5):1001-6.*

*Stemless humeral component in reverse shoulder prosthesis in patient with Parkinson's disease: a case report.*

*Giannotti S, Bottai V, Dell'Osso G, Bugelli G, Guido G. Clin Cases Miner Bone Metab. 2015 Jan-Apr;12(1):56-9.*

*Results of the Total Evolutive Shoulder System (TESS): a single-centre study of 56 consecutive patients.*

*Kadum B, Mafi N, Norberg S, Sayed-Noor AS. Arch Orthop Trauma Surg. 2011 Dec;131(12):1623-9.*

*Results of a stemless reverse shoulder prosthesis at more than 58 months mean without loosening.*

*Ballas R, Béguin L. J Shoulder Elbow Surg. 2013 Sep;22(9):e1-6.*

*The TESS reverse shoulder arthroplasty without a stem in the treatment of cuff-deficient shoulder conditions: clinical and radiographic results.*

*Teissier P, Teissier J, Kouyoumdjian P, Asencio G. J Shoulder Elbow Surg. 2015 Jan;24(1):45-51.*

*Série comparative TESSi avec et sans tige : pas de différence*

*Short-term results of the reverse Total Evolutive Shoulder System (TESS) in cuff tear arthropathy and revision arthroplasty cases.*

*von Engelhardt LV, Manzke M, Filler TJ, Jerosch J. Arch Orthop Trauma Surg. 2015 Jul;135(7):897-904.*

- **Nano (Biomet 2013), EasyTech (FX), Lima**

# Constat fréquent ...

Orthopade. 2013 Jul;42(7):483-9. doi: 10.1007/s00132-012-2018-4.

## **[Differential indications for current endoprosthesis systems of the shoulder].**

[Article in German]

Wiedemann E<sup>1</sup>.

time and cemented glenoids that are convex on the back are standard. Stemless prostheses were developed for posttraumatic indications and can often replace stemmed designs if the bone quality is good. Reverse prostheses were developed for the treatment of cuff tear arthropathies but if used

Orthopade. 2013 Jul;42(7):495-500. doi: 10.1007/s00132-012-2020-x.

## **[Options and limits of stemless shoulder prostheses].**

[Article in German]

Ambacher T<sup>1</sup>.

system seems to be advantageous whereas impaction using the fin system seems to be preferable in osteoporotic bone and conditions with defects of the bone. A prerequisite for all types of stemless shoulder implants is good quality bone. There should not be bony defects under the surface of the area of head resection. Stemless implants are not indicated for acute fractures.

J Shoulder Elbow Surg. 2014 Sep;23(9):1409-14. doi: 10.1016/j.jse.2014.05.005. Epub 2014 Jul 11.

## **Stemless shoulder arthroplasty: current status.**

Churchill RS<sup>1</sup>.

**CONCLUSIONS:** Several stemless shoulder arthroplasty implants are available outside the United States. Early clinical and radiographic results are promising, but well-designed clinical studies and midterm results are lacking. Three clinical trials are currently under way in the United States with initial availability for use anticipated in 2015.

# *Objectif de cette étude*

*⇒ Poursuite de l'étude initiale :*

*Résultats à plus de 5 ans de recul ?*

*Pourquoi faire du sans tige ?*

# Total Evolutive Shoulder System TESS (Biomet®)

Basé sur le concept de la Grammont

- ✓ Métalback glénoïdien
- ✓ Glenosphère
- ✓ Corolle inversée
- ✓ Polyéthylène
- ✓ *Tige optionnelle*

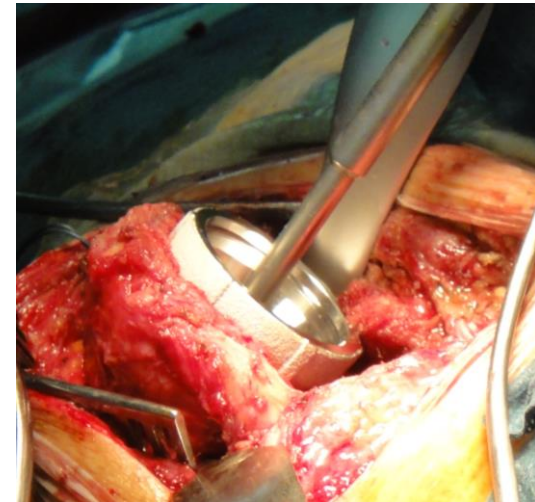
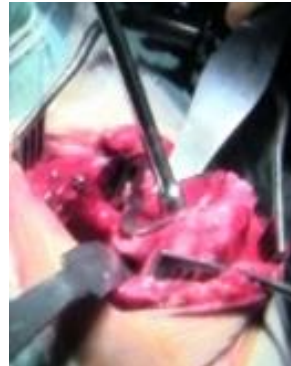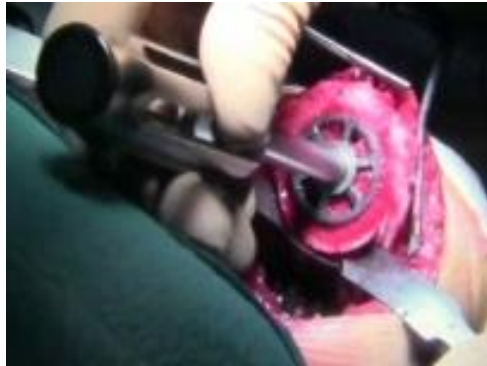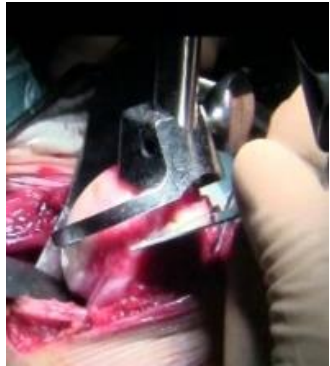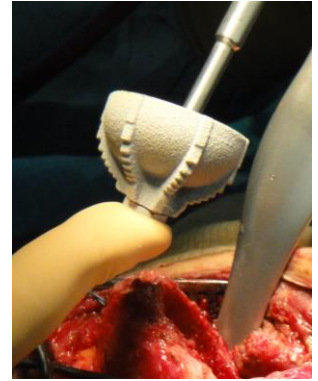


# Technique opératoire

VA Supéro-latérale

Coupe humérale 150°. rétroversion 20°

*Implant huméral sans tige et sans ciment*



Orthèse d'abduction pdt 4-6 semaines

ROM passif et actif aidé dès J+1,

ROM actif pure à 3 semaines

# Matériel et Méthodes

## *Evaluation de la Corolle inversée*

Superposition des Rx post op. + dernier recul

Logiciel LiveQuartz

Calibration /r glénosphère, élargissement

Mesures avec Osirix

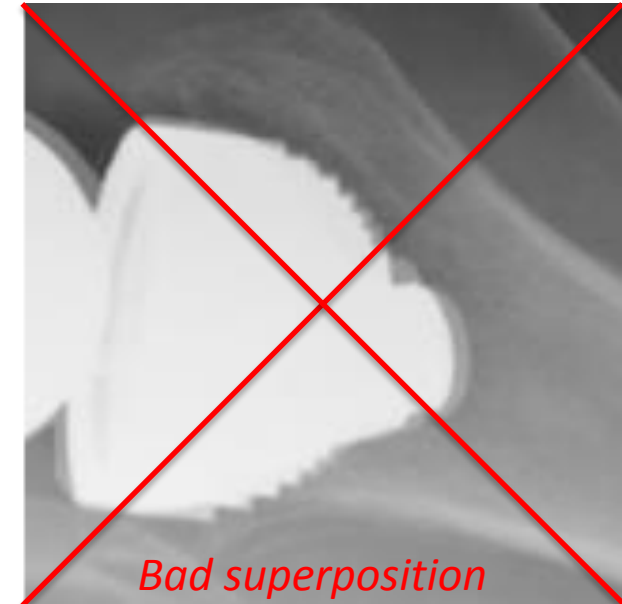
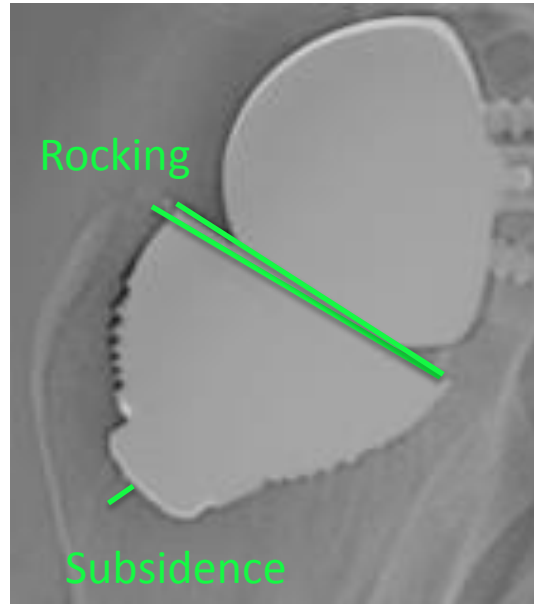
### **Enfoncement :**

À partir du fond de la corolle

### **Bascule :**

Mesures directes : à partir de la surface de la corolle

(vérification / Mesures indirectes : ≠ NSA0-NSA1)

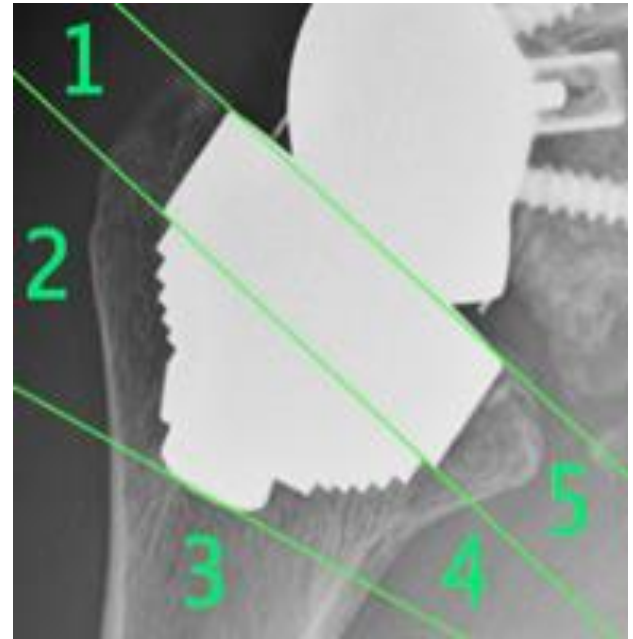


## ENFONCEMENT & BASCULE

# Matériel et Méthodes

## *Evaluation des modifications osseuses*

- Liserés
- Ostéolyse
- Ostéophytes
- Densifications trabéculaires



# Résultats initiaux

91 PTEI incluses sur 87 patients (26 F. 61 M)

Age moyen : 73 ans (55-89)

Recul moyen : 41 mois (24-69)

		Pre op	Recul	Différence
Douleur(EVA)		8 (1-15)	2 (0-8)	-6 (p < 0.001)
Amplitudes articulaires	EA	96 (0-160)	143 (90-170)	47 (p < 0.001)
	Abduction	89 (0-160)	139 (80-160)	50 (p < 0.001)
	RE 1	26 (-60-70)	39 (20-70)	13 (p < 0.001)
	RE 2	47 (-25-70)	68 (20-100)	21 (p < 0.001)
	RI	5 (2-10)	4 (2-8)	-1 (p < 0.001)
Force en EA		2 (0-7)	6 (2-12)	4 (p < 0.001)
Constant		40 (12-76)	68 (37-100)	28 (p < 0.001)

96% de patients satisfaits ou très satisfaits

Amélioration significative

pour les ROM (sauf RI), douleur et scores fonctionnels

# Résultats actuels

82 PTEI à ce délai (25F. 57M)

Recul moyen : 80 mois (66-111)

		initiaux	actuels	Différence
Douleur(EVA)		2	2	0 (ns)
Amplitudes articulaires	EA	143	141	-2 (ns)
	Abduction	138	135	-3 (ns)
	RE 1	39	41	+2 (ns)
	RE 2	68	62	-6 (ns)
	RI	4	3	-1 (ns)
Force en EA		6	5	-1 (ns)
Constant		68	66	-2 (ns)

Pas de différence entre les résultats cliniques à 41 mois de recul et à 80 mois de recul

# Résultats : **GLENE**

## *Résultats initiaux*

**Encoches : 19%**

16 cas st. 1 / 1 cas st. 2



## *Résultats actuels*

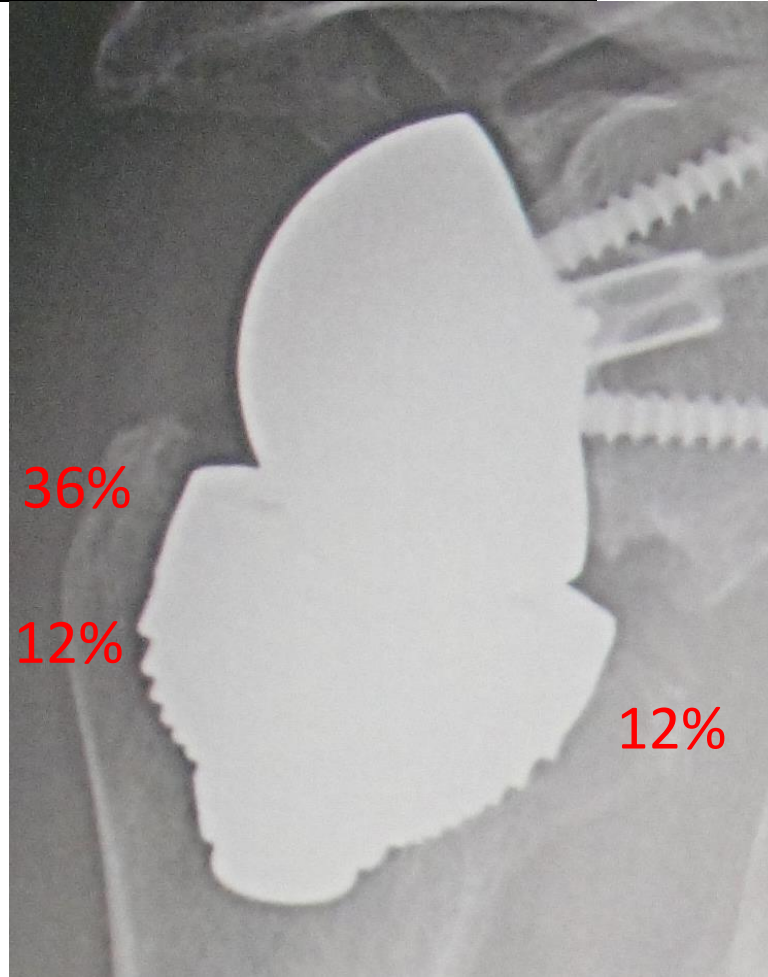
**Encoches : 26 %**

4 cas st.1 / 14 cas st.2  
/ 3 cas st.3

Augmentation des encoches :  
NSA à 150-155° sur les 1ères poses de la série

# Résultats initiaux : Modifications osseuses

Pas de retentissement clinique



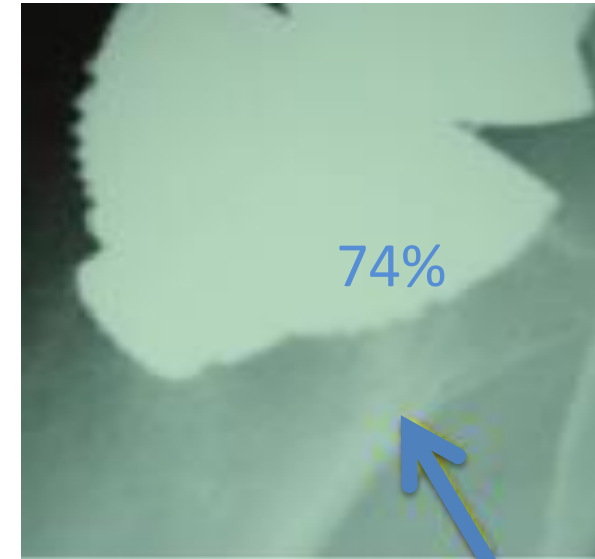
Humérus:  
liseré < 2mm

*FdR :*

Encoches + ( $p=0.037$ )

↑ NSA ( $p=0.048$ )

↓ latéralisation ( $p=0.015$ )



Stress shielding : zones 4

↑ Quand NSA ↓

# Résultats actuels :

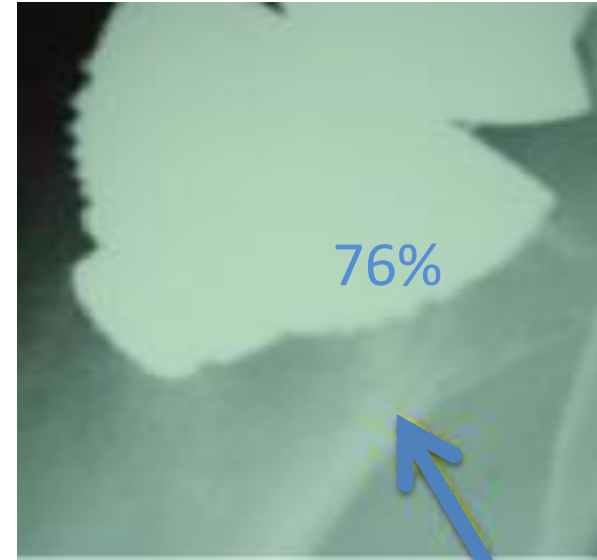
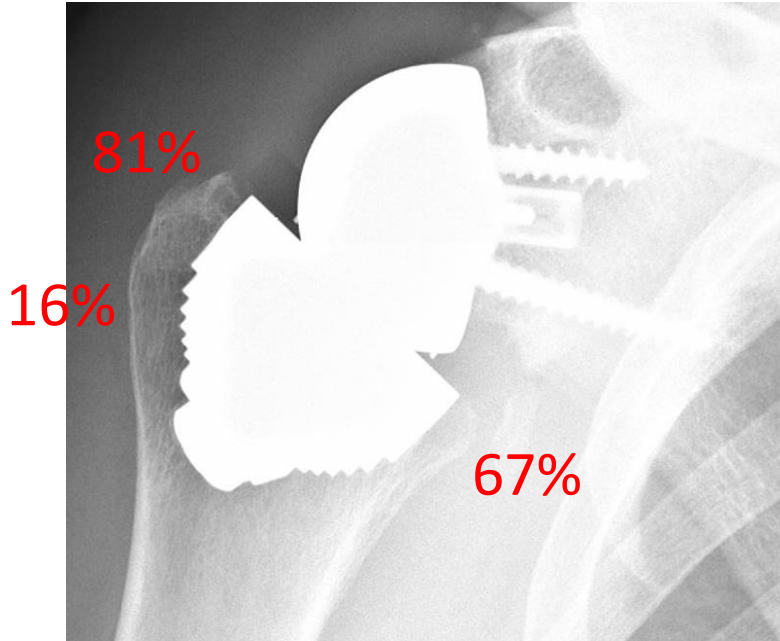
## Modifications osseuses

Pas de retentissement clinique

Humérus:

liseré < 2mm  
Stables en zone 2

Ostéolyse  
Progression  
En zones 1 et 5



Stress shielding : zones 4  
stable

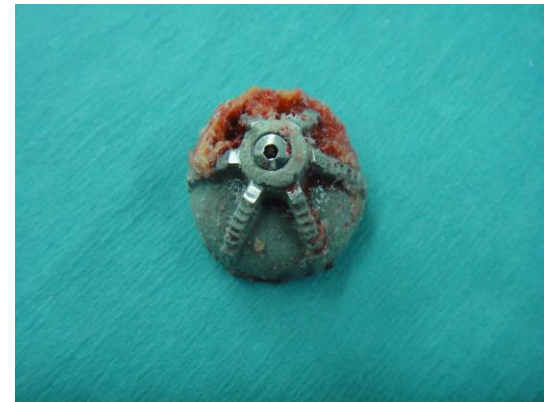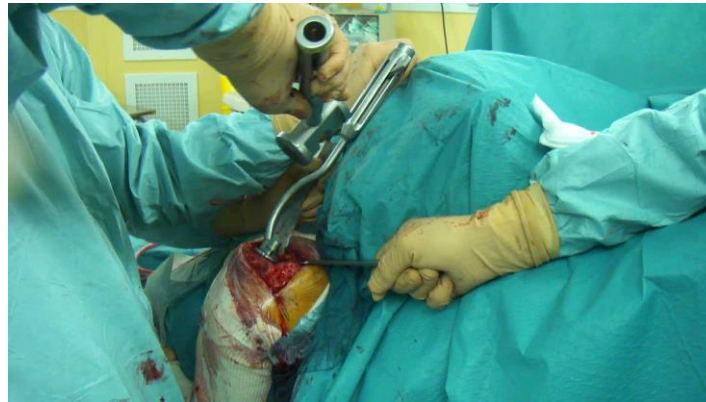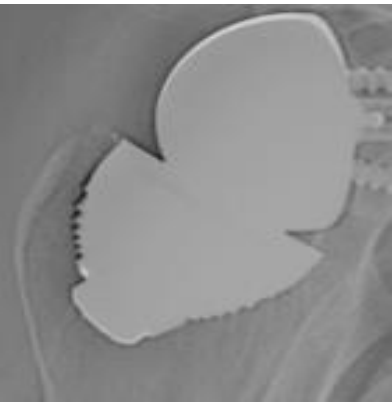
# Résultats : Corolle Inversée sans tige

Résultats initiaux = Résultats actuels

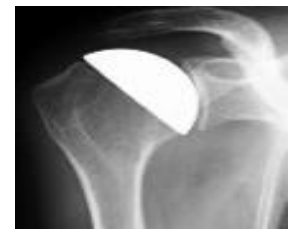*Pas de Bascule, pas d'Enfoncement  
Sur les superpositions du recul de 41 mois et 80 mois*

Aucun descellement, aucune reprise

**FIABILITE DE L'IMPLANT SANS TIGE**



# Discussion : « stem less » ???



- ✓ Tendances des prothèses anatomiques:  
« **désescalade** »

Resurfaçage, sans tige...

Geurts. THUES 2010  
Huguet. OTSR 2009

- ✓ Corolle inversée sans tige : **Fiable !**

Fonçage et bascule : négligeables

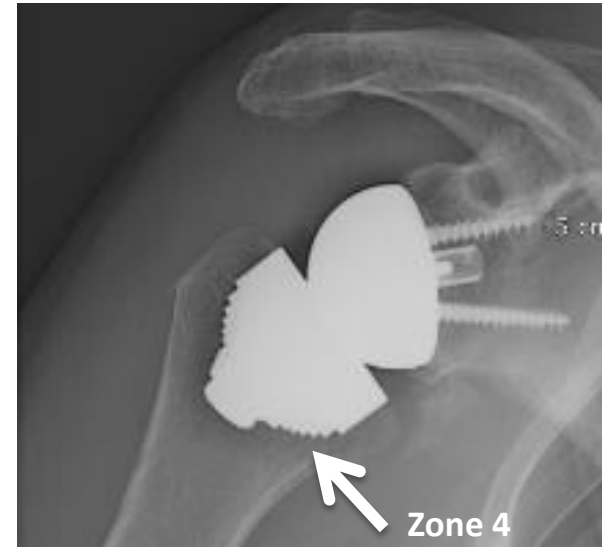
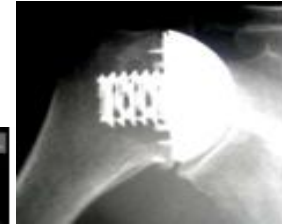
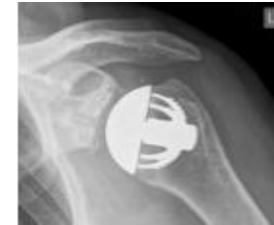Adaptation osseuse (zone 4) :

**fixation métaphyso épiphysaire**

Pas de descellement, pas de reprise

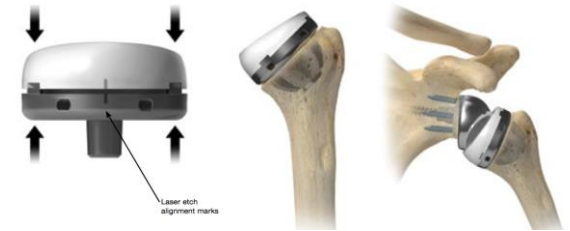

1 fracture per op. dans la littérature

Ballas. JSES 2013



Zone 4

# « sans tige » : 1 CONCEPT ???



**Inlay** (TESS) :  
incorporation centrale ++ et en zones 4, ↗ si NSA ↘  
lyse en superficie

**Onlay** : fixation suffisante en rotations et à moyen terme ?  
par **corolle** (Nano) / **cage** (EasyTech): pas de ≠ sur les anatomiques

# Discussion : avantages « sans tige »

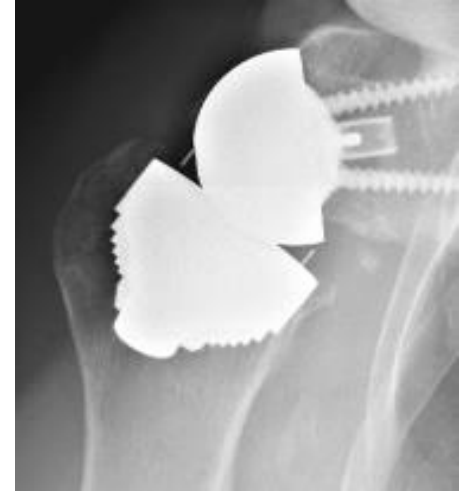✓ Economiser le stock osseux :

- fixation métaphyso épiphysaire

- intéressant pour les révisions :

révisions avec sans-tige ou tige de 1<sup>ère</sup> intention

- intéressant en cas de fracture sous prothétique :  
OS par plaque



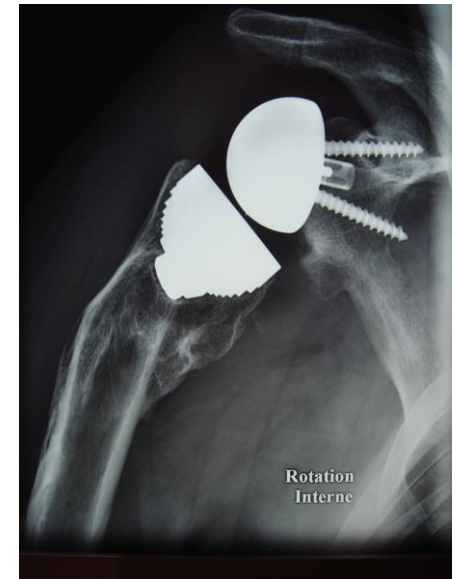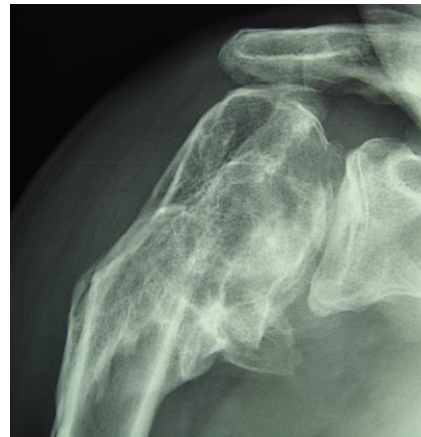# Discussion : avantages « sans tige »

## ✓ Adaptation aux variations anatomiques

- Supprime la contrainte des offsets médial et postérieur :  
pose facilitée +++

- Intéressant pour les  
cals vicieux

Walch. JBJS Br 1992  
Boileau. JSES 1993  
Aroonjarattham. J Med Thai 2009



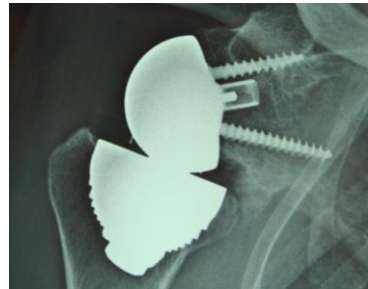
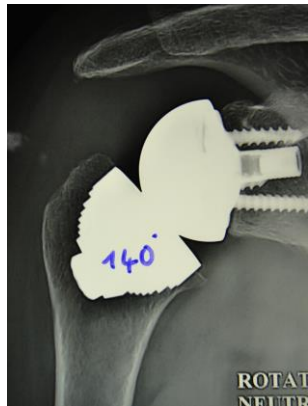
# Discussion : avantages « sans tige »

## ✓ Positionnement de la corolle : Variabilité ?

- **Varisation** : ↗ Constant, ↘ encoches et liserés

- **Variabilité** : adaptation à chaque patient (BMI), col de scapula, risque d'encoche => PLANNIFICATION PRÉOP ?

140°



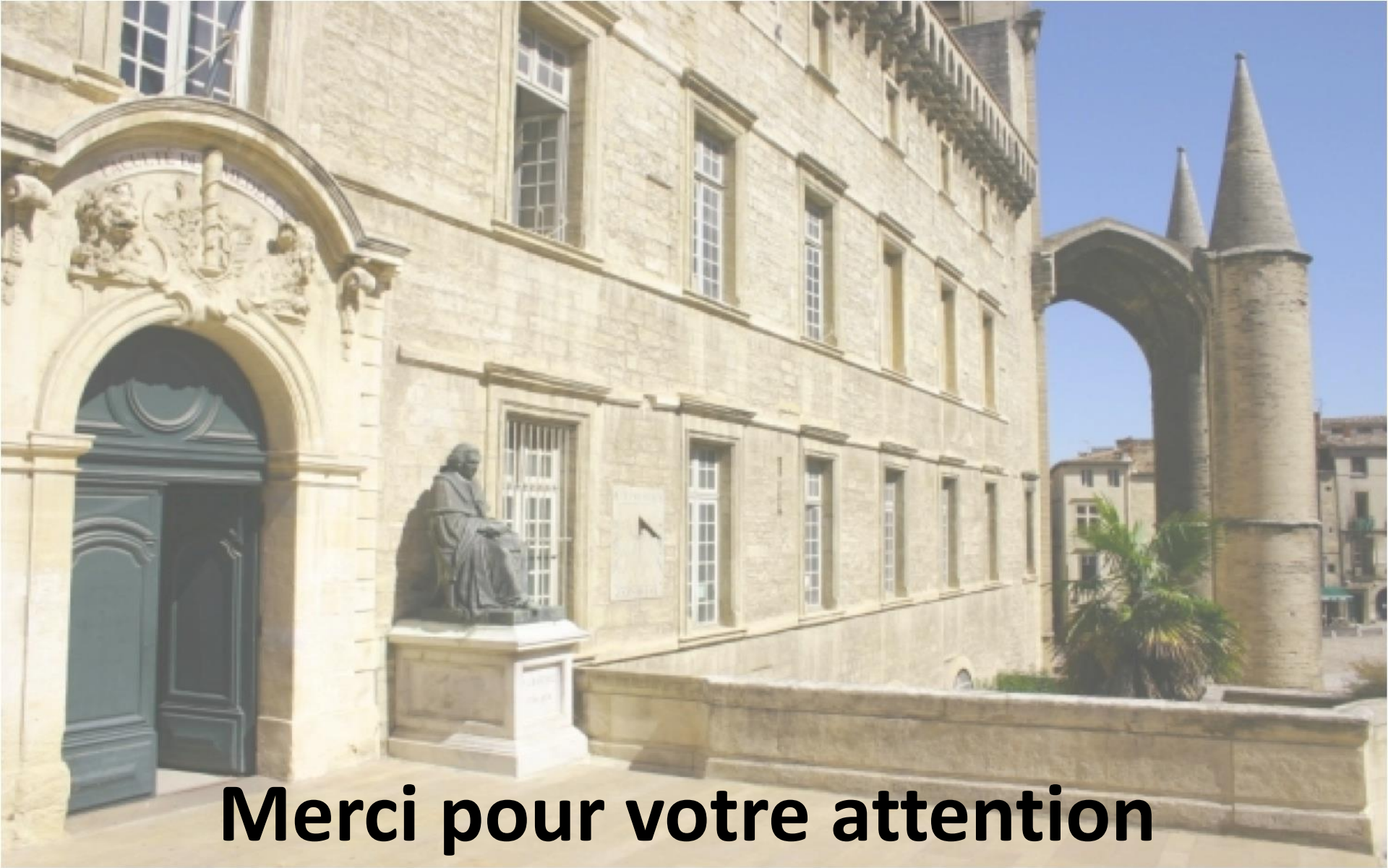155°

Le même implant, seul change l'angle de coupe

# Conclusion

La prothèse inversée **TESS sans tige** reste fiable à de longs reculs

**Une PTE inversée sans tige fonctionne** lorsque le stock osseux est correct



**Merci pour votre attention**