
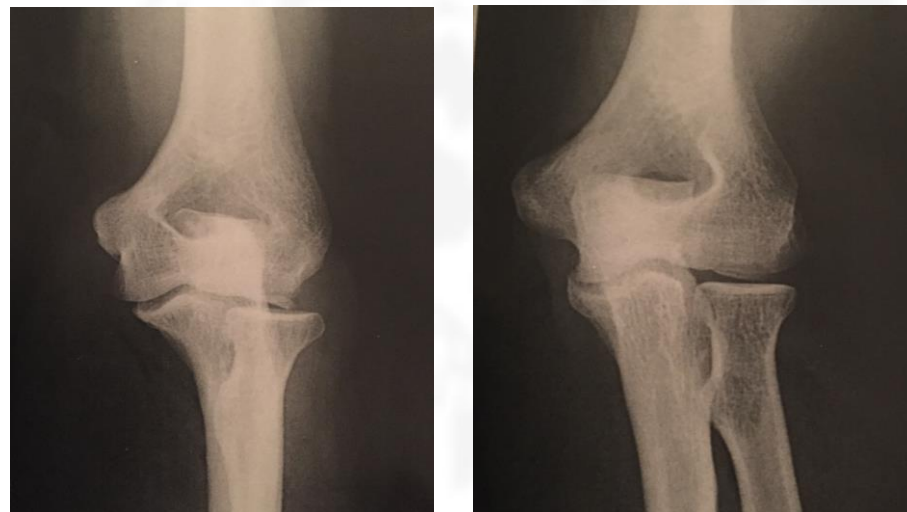


Instabilité postéro-latérale du coude

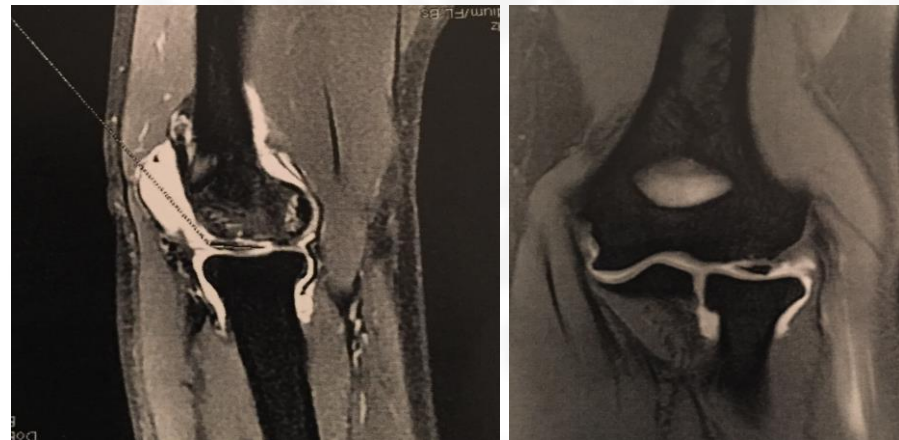
Yacine CARLIER



- Homme 37 ans
- Travailleur Bureau, droitier
- Mai 2013 : trauma poignet Ghe (Rollerblade) : douleur coude +++
- Attelle 45 j + Kiné



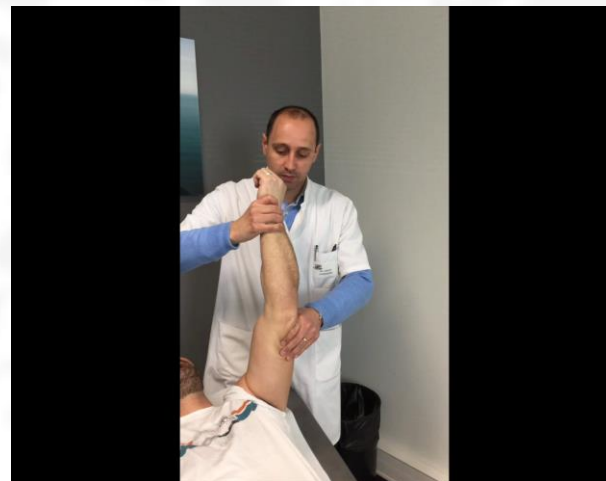- Douleur latérale +++, pas de blocage
- Diagnostic retenu : CE
- Fév 2014 arthroscopie coude: release + ablation CE (autre centre)



Analyser Rétrospectivement l'imagerie :

- études surfaces articulaires
- état des ligaments
- CAT

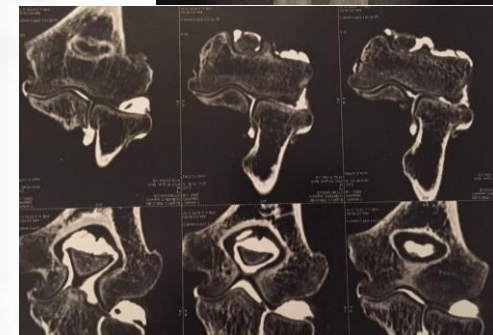
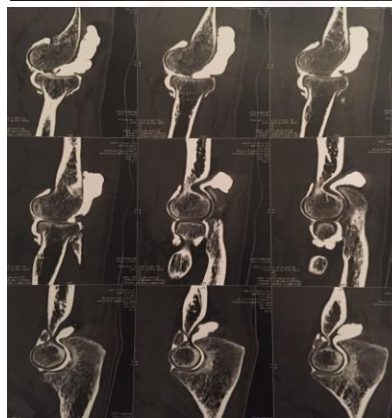
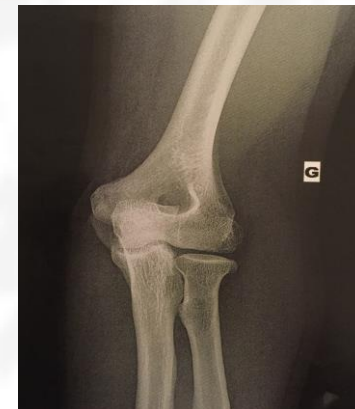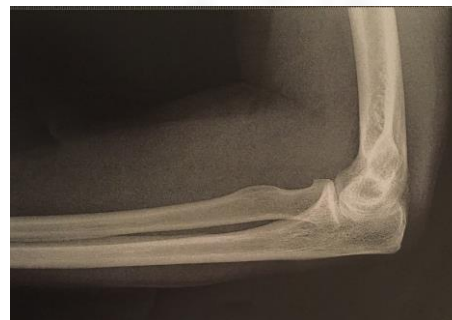- Motif de consultation :
Douleur latérale, EVA : 6/10
- Examen clinique :
Mobilités : normales
Instabilité postéro-latérale +++
QuickDASH : 34,09, MEPS : 65/100
Absence de long palmaire
ATCD DIDT genou homolatéral



Imagerie : A° TDM

Rupture plan latéral

Lésion ostéocondrale Capitulum

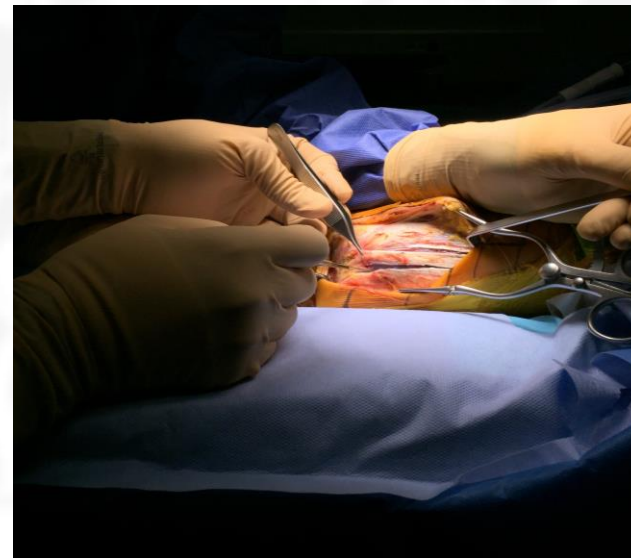
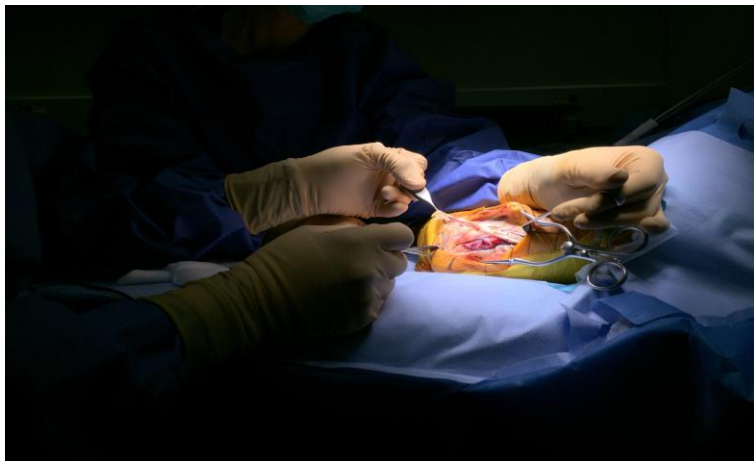

- Indication chirurgicale :
 - Quelle chirurgie : ligamentoplastie ?
 - Faut il traiter la lésion cartilagineuse ? Pridie ?

- Choix de la greffe ?
 - Absence Long palmaire, Ischiojambiers non disponibles

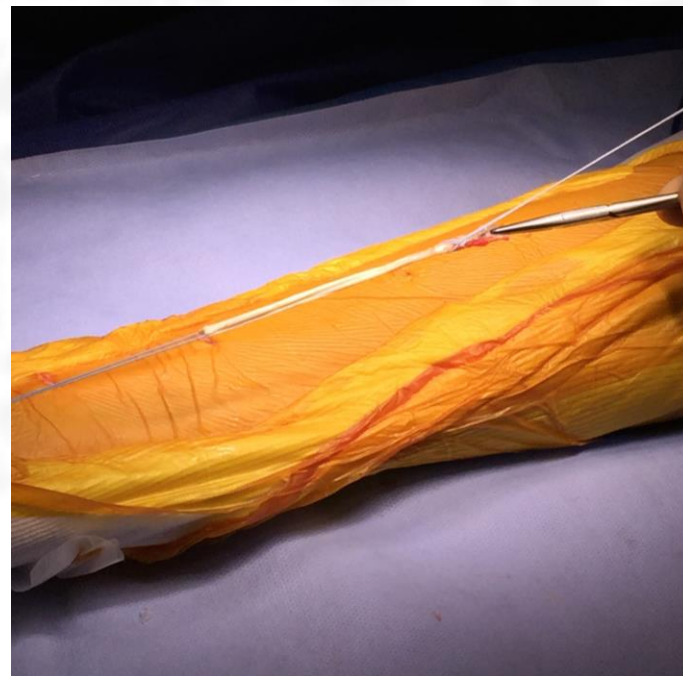- Technique chirurgicale
 - Voie d'abord
 - Localisation des tunnels

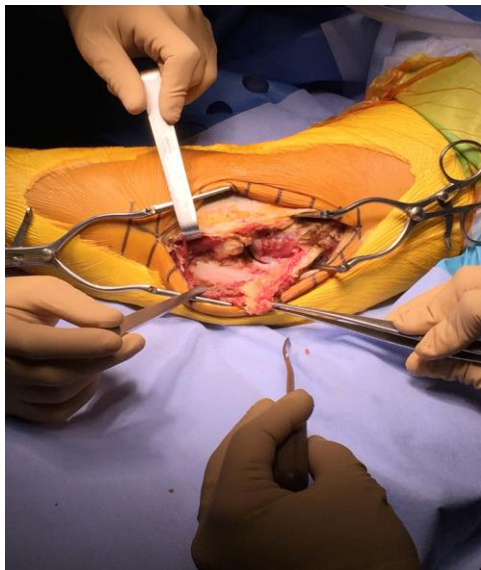
Décubitus dorsal
Repérage premier du triceps
Prélèvement de la greffe
Fermeture du triceps



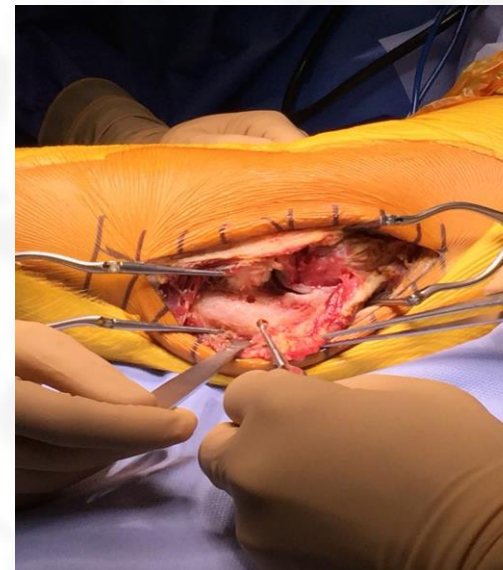
- Préparation de la greffe +++
- Faciliter le passage dans les tunnels

Nettoyer la greffe
Faufiler les extrémités





Voie d'abord de l'anconé

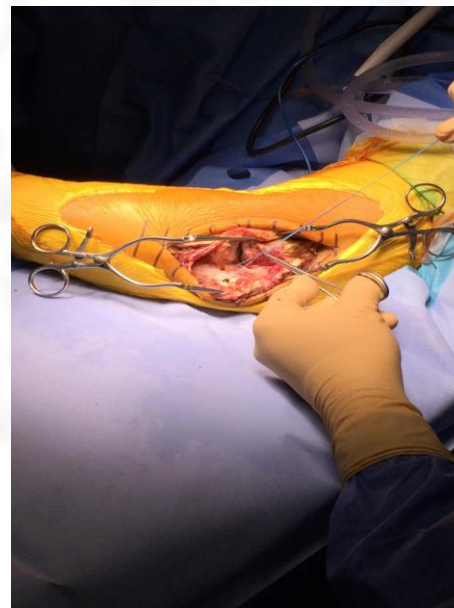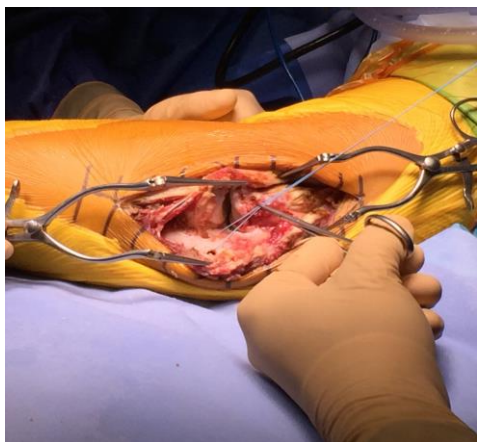

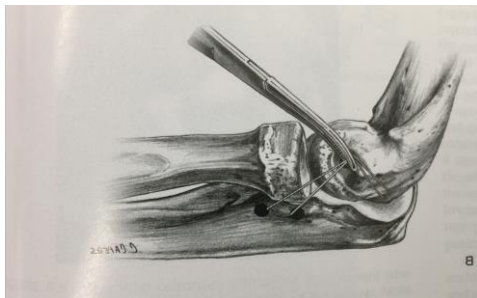
Repérage de la crête supinatrice
Forage des tunnels

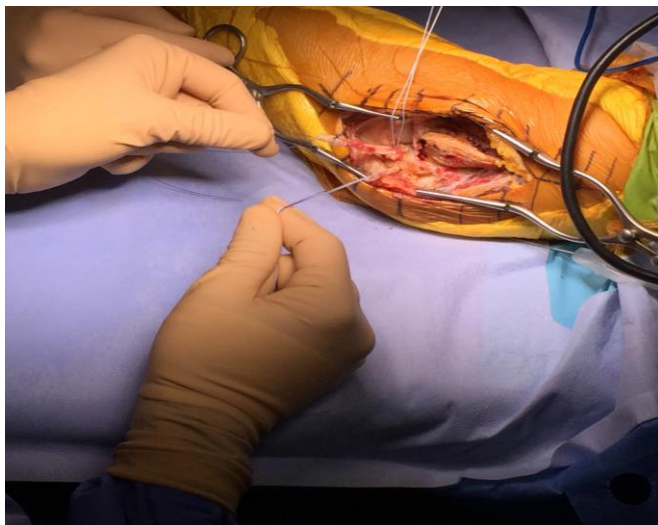
Repérage de l'isométrie

1 avril 2017

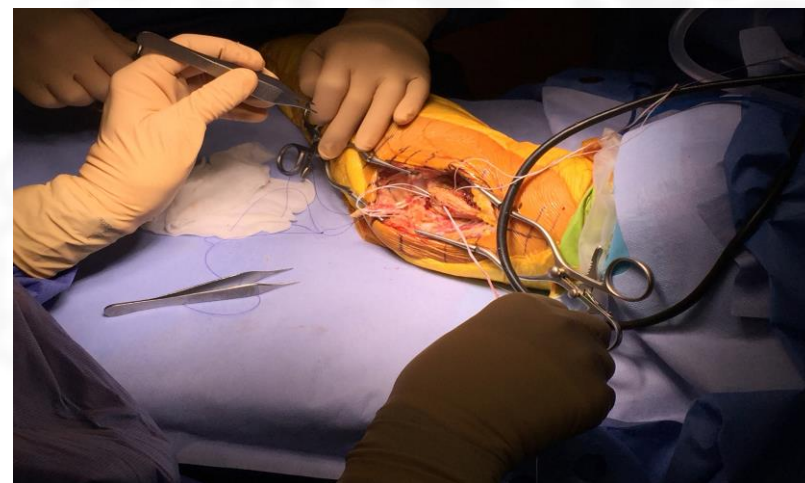
2^{ème} E-CONGRÈS®
SOFOT



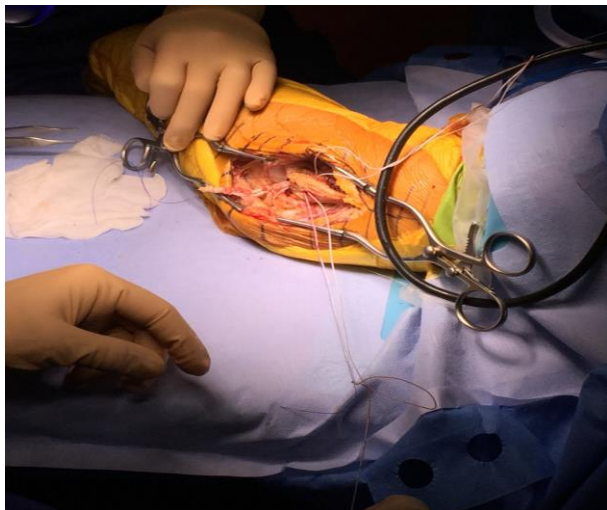
Repérage du point d'isométrie au fil



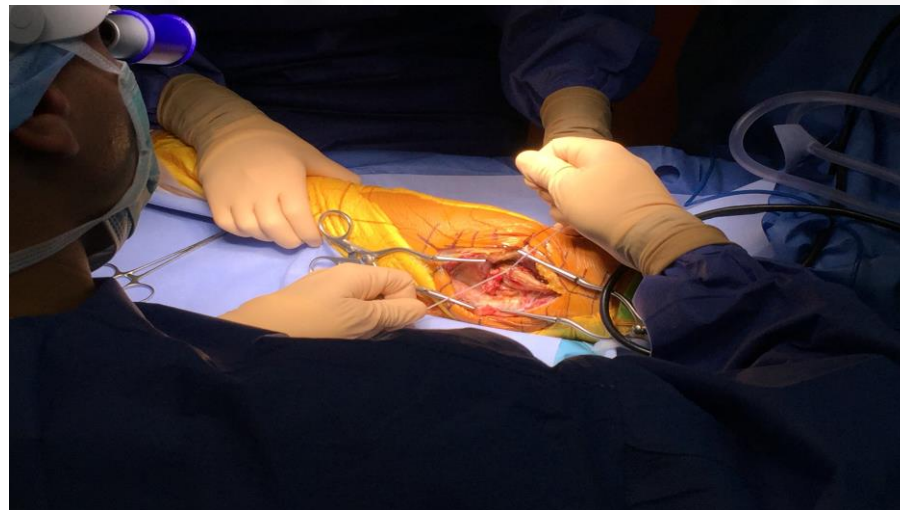
Passage de la greffe dans l'ulna



Passage des fils au niveau du point d'isométrie



Passage du greffon dans l'épicondyle



Serrage des nœuds

Centre de Chirurgie Orthopédique et Sportive

Clinique du Sport Bordeaux Mérignac

Merci

