



Cas Clinique

E-learning SOFCOT



Werthel JD

Histoire de la maladie

- Patient de 66 ans
- Epaule droite, droitier
- Ancien prof, retraité

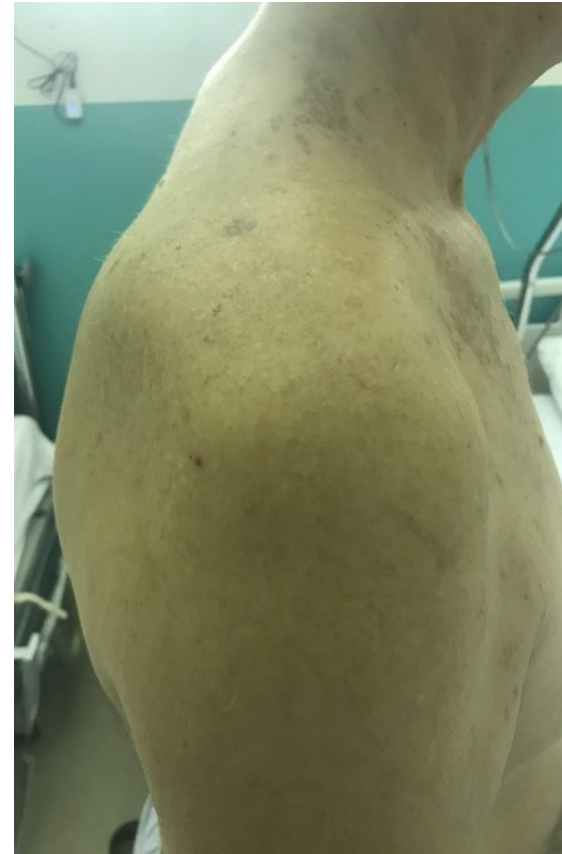
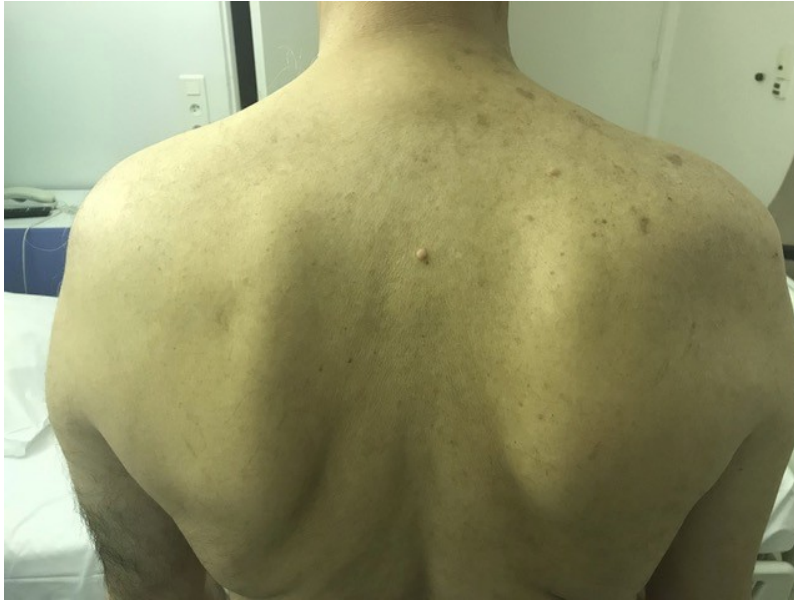- Douleurs d'épaule droite depuis plusieurs années.
- Zona il y a 3 mois, algies post zostériennes au niveau cervical droit
- Aucune notion de traumatisme

- Vient pour **douleurs**: EVA 9-10 + **Impotence fonctionnelle**
- Douleurs non insomniantes



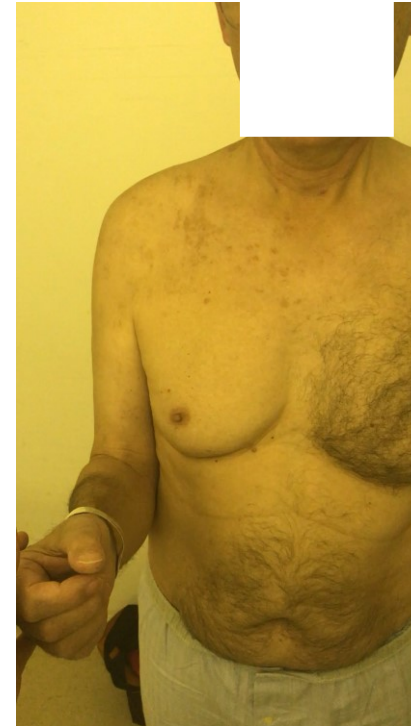
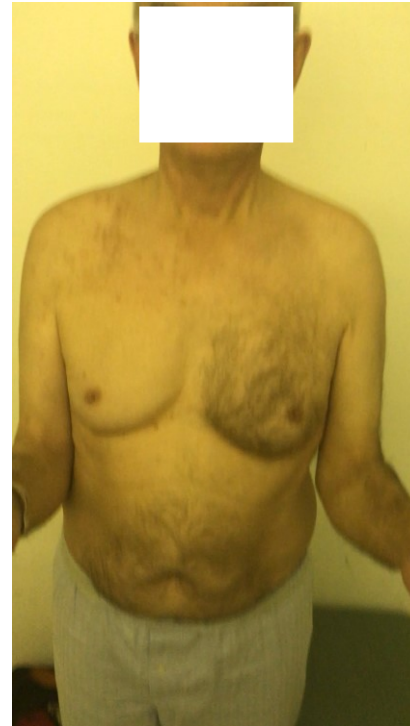
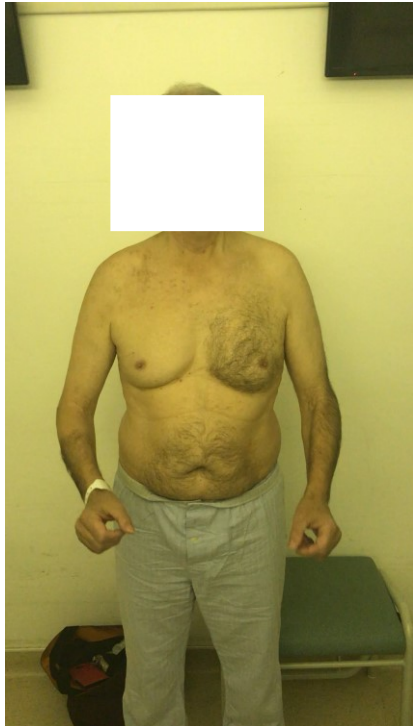Examen Physique

- Amyotrophie fosse ISP

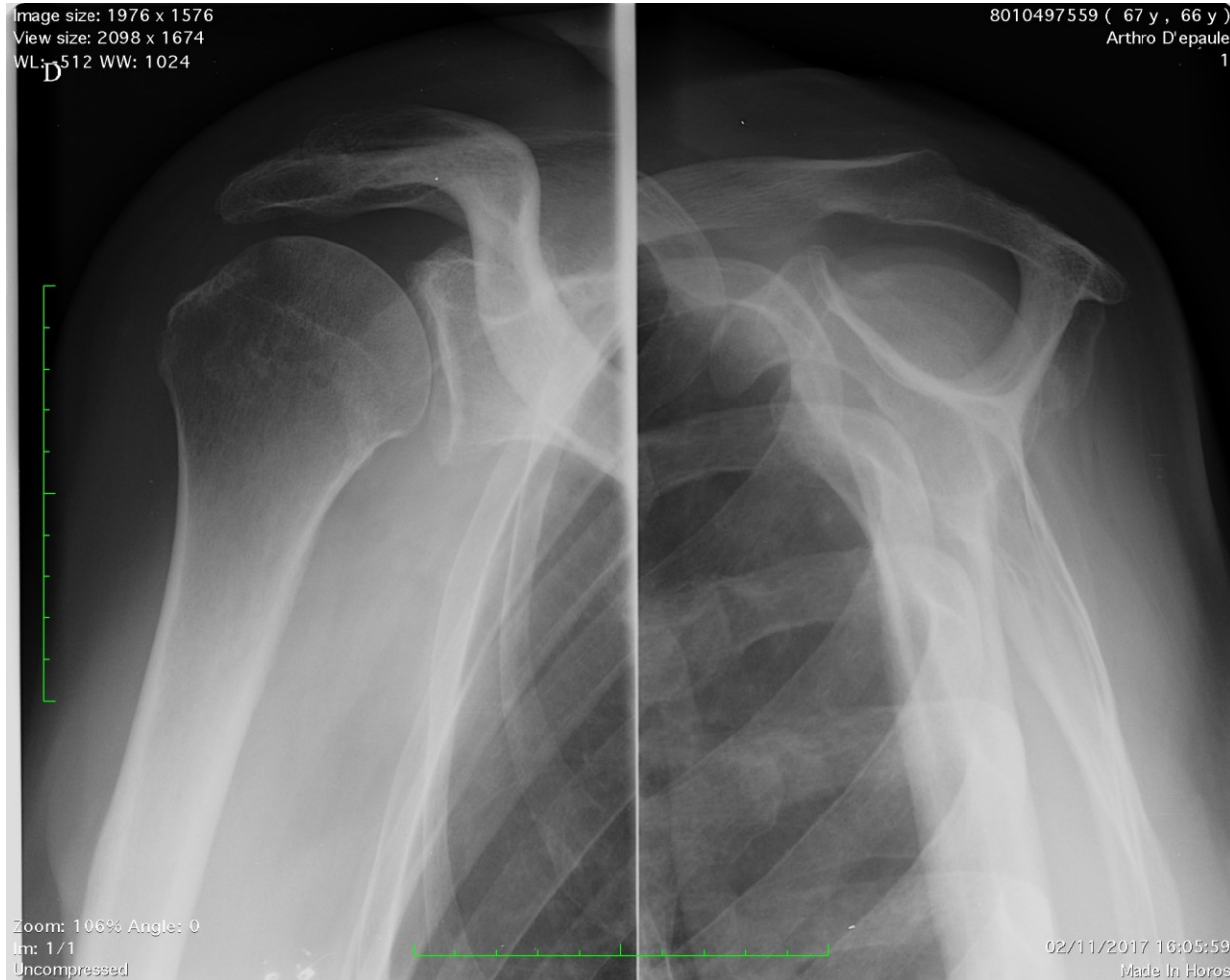


Examen Physique

- Amplitudes limitées par la douleur : 40°/40°/10°/T8
- Epaule souple: mobilités passives complètes
- Pas de force en RE

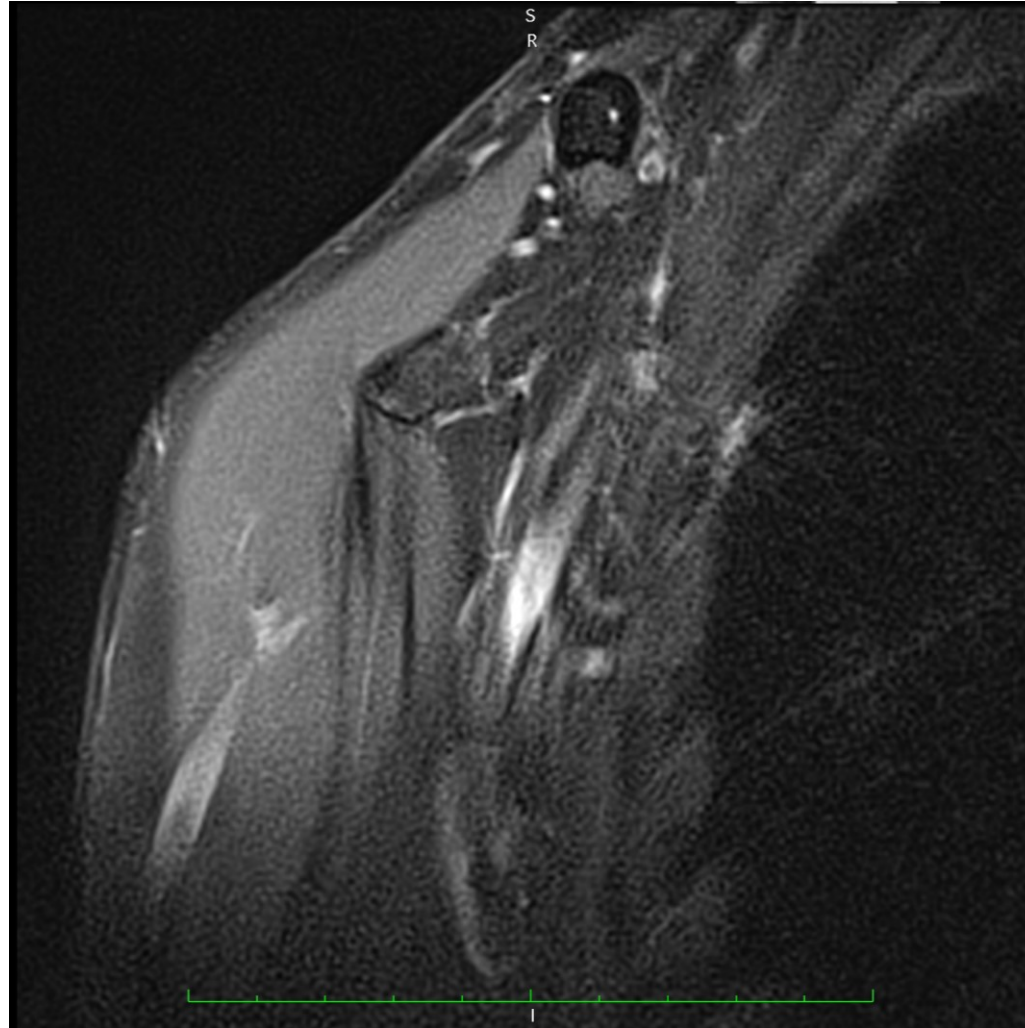

Examens Complémentaires

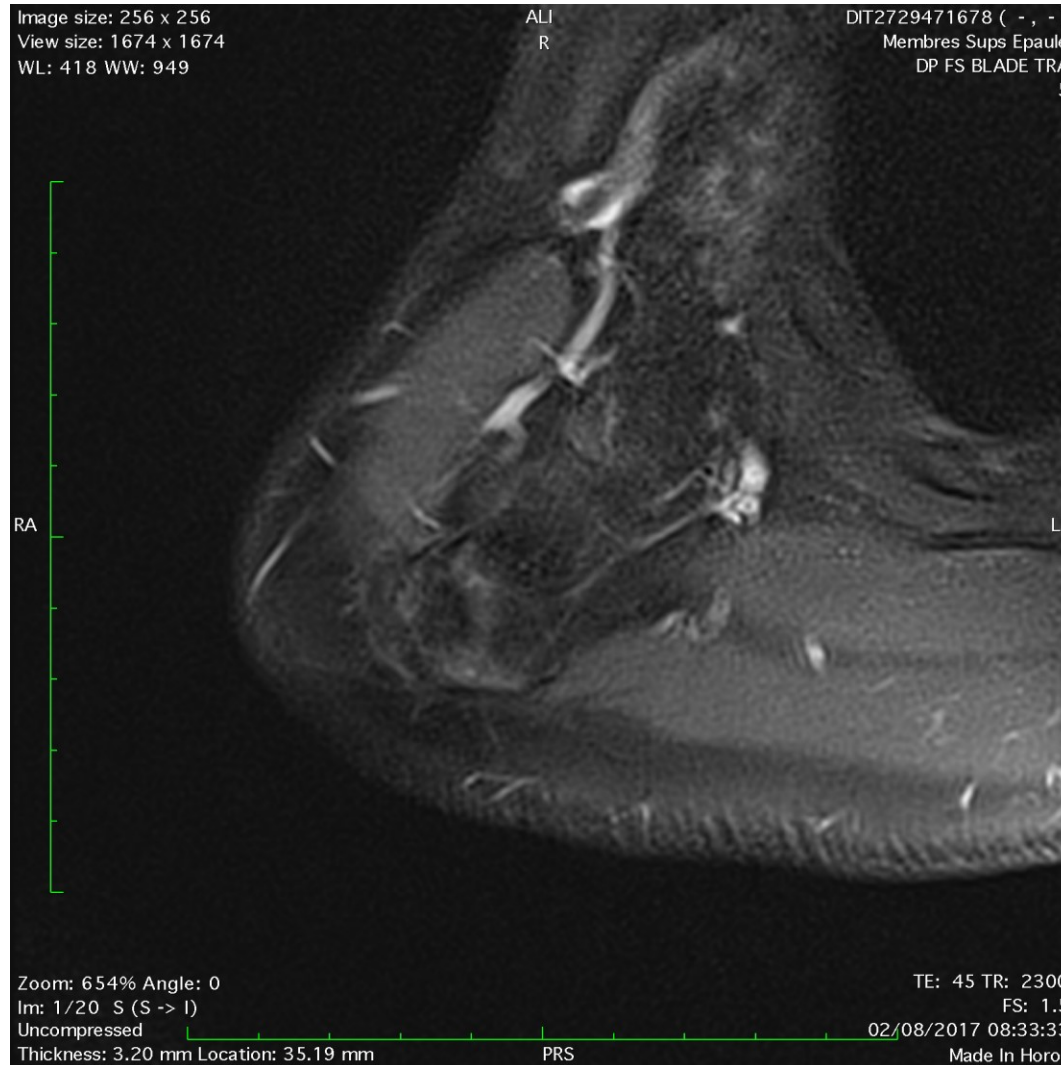


Examens Complémentaires

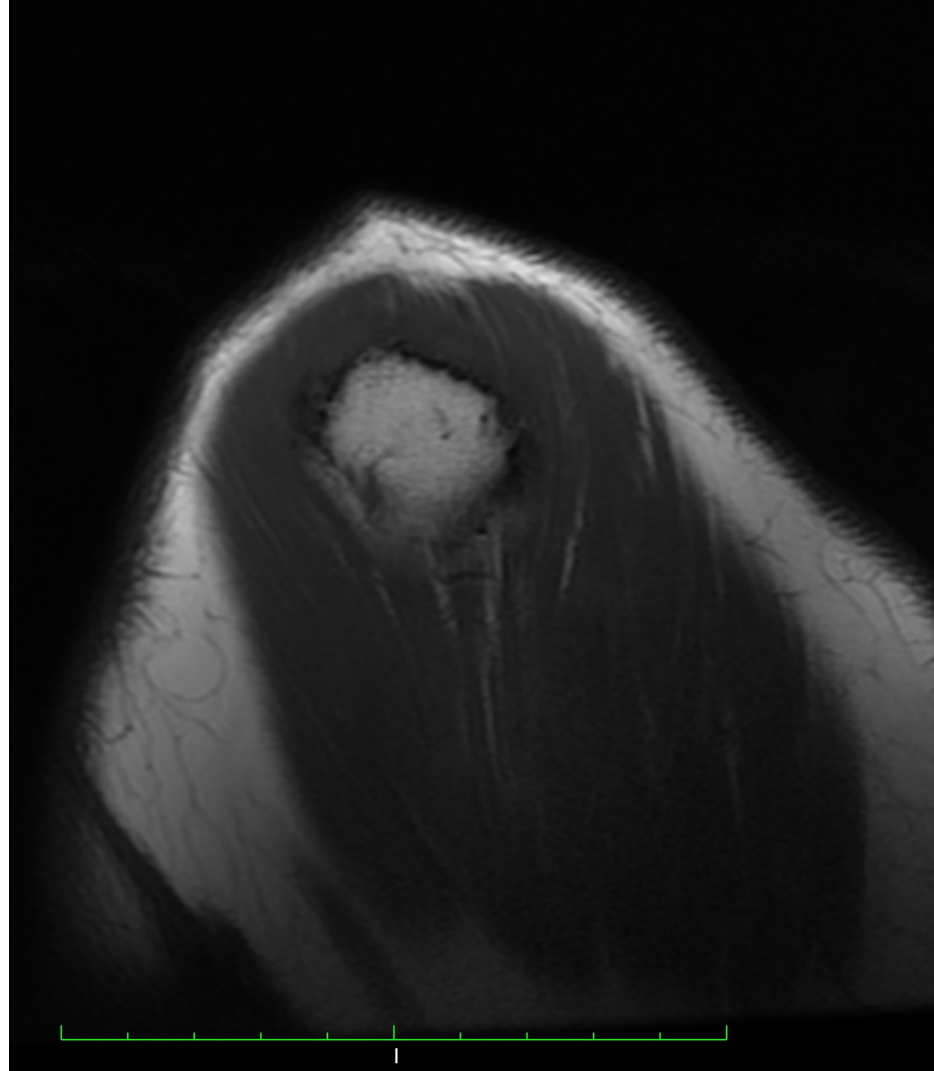
*IRM
3 mois auparavant*



Examens Complémentaires



Examens Complémentaires



Examens Supplémentaires?

- EMG ?
- Arthro-TDM ?
- Autre ?

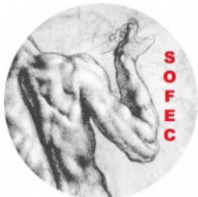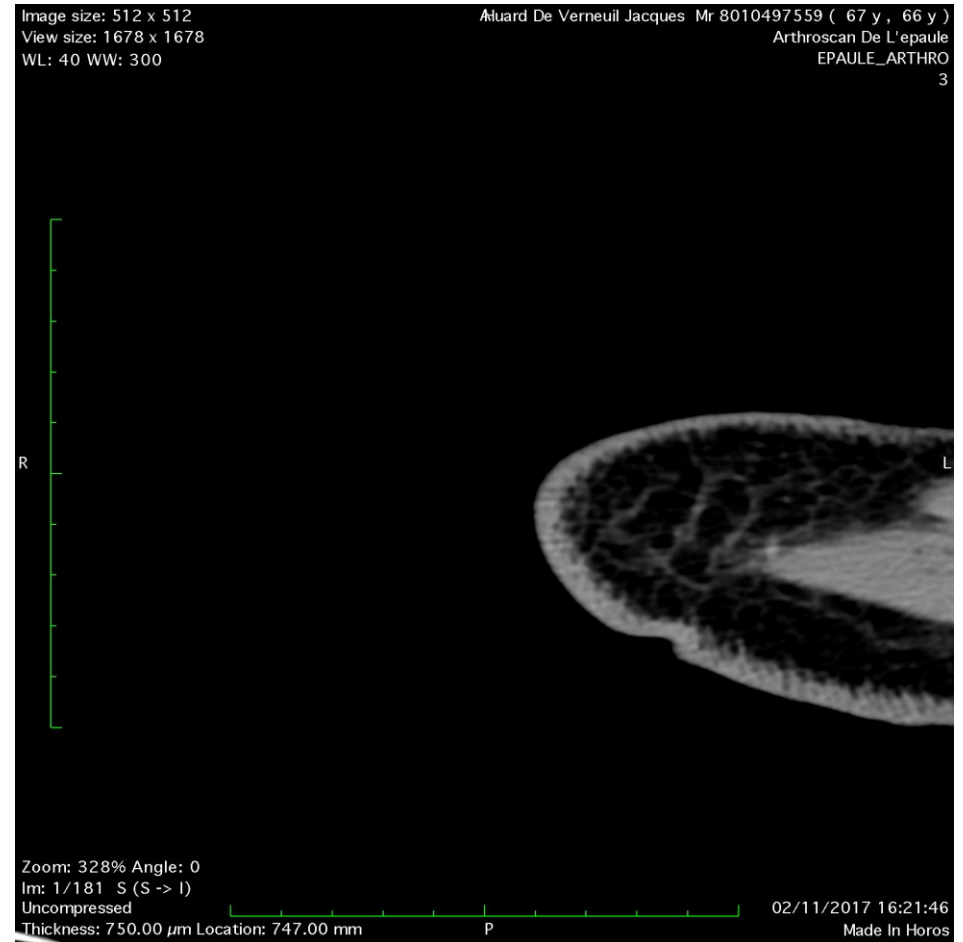
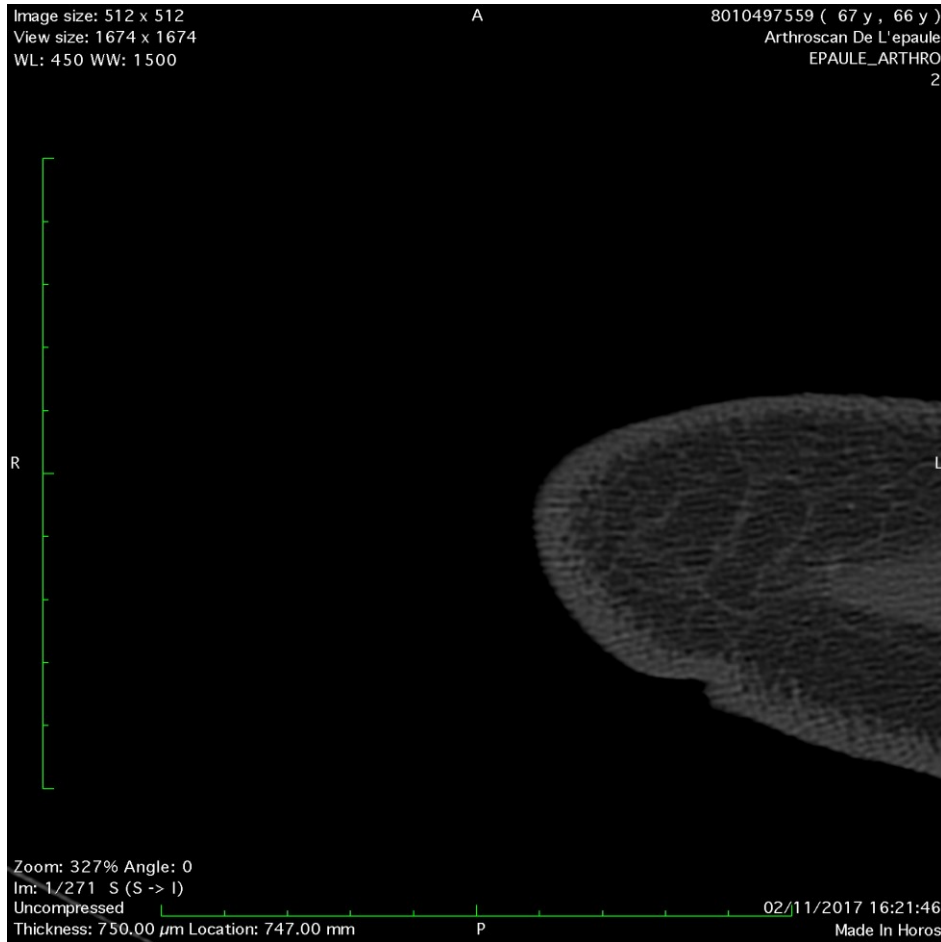


Examens Supplémentaires?

- EMG : Aucun signe d'atteinte du nerf suprascapulaire



Examens Supplémentaires?



Diagnostic ?



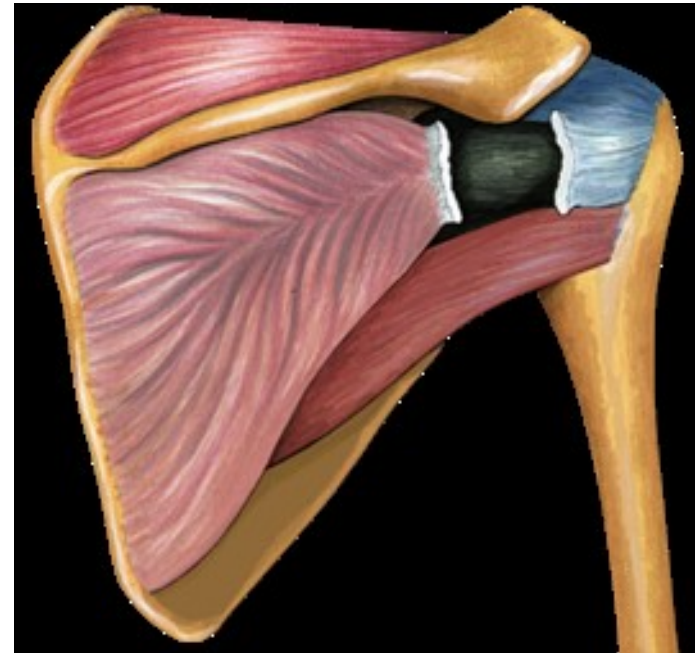Diagnostic ?

- Rupture myo-tendineuse ISP (œdème important ISP, IG 2, continuité tendineuse?)

Musculotendinous infraspinatus ruptures: An overview

G. Walch*, L. Nové-Josserand, J.-P. Liotard, E. Noël

- 2 phases: aigue/chronique
- IRM : phase aigue
 - œdème musculaire
- Arthro-CT: phase chronique
 - tissu cicatriciel
 - Pas de rupture
 - IG
 - Ossification séquellaire



Prise en charge ?

- En aigu?



Prise en charge ?

- En aigu?

Ttt médicale

- AINS + antalgiques
- Kine + ondes de choc
- Infiltration SSA / GH

Ttt chirurgicale

- Suture directe
- Suture latéro-latérale
ISP / Tm



Prise en charge ?

- En aigu?

Ttt médical

- AINS + antalgiques
- Kine + ondes de choc
- Infiltration SSA / GH

Ttt chirurgical

- Suture directe
- Suture latéro-latérale ISP / Tm

- En chronique?



Prise en charge ?

- En aigu?

Ttt médical

- AINS + antalgiques
- Kine + ondes de choc
- Infiltration SSA / GH

Ttt chirurgical

- Suture directe
- Suture latéro-latérale ISP / Tm

- En chronique?

Ttt médical

- AINS + antalgiques
- Kine + Balnéo
- Infiltration SSA / GH

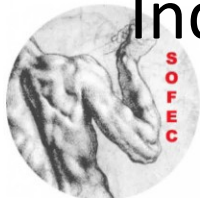Ttt chirurgical

- Suture
- Lambeau:
 - grand dorsal ?
 - trapèze inférieur?



Prise en charge ?

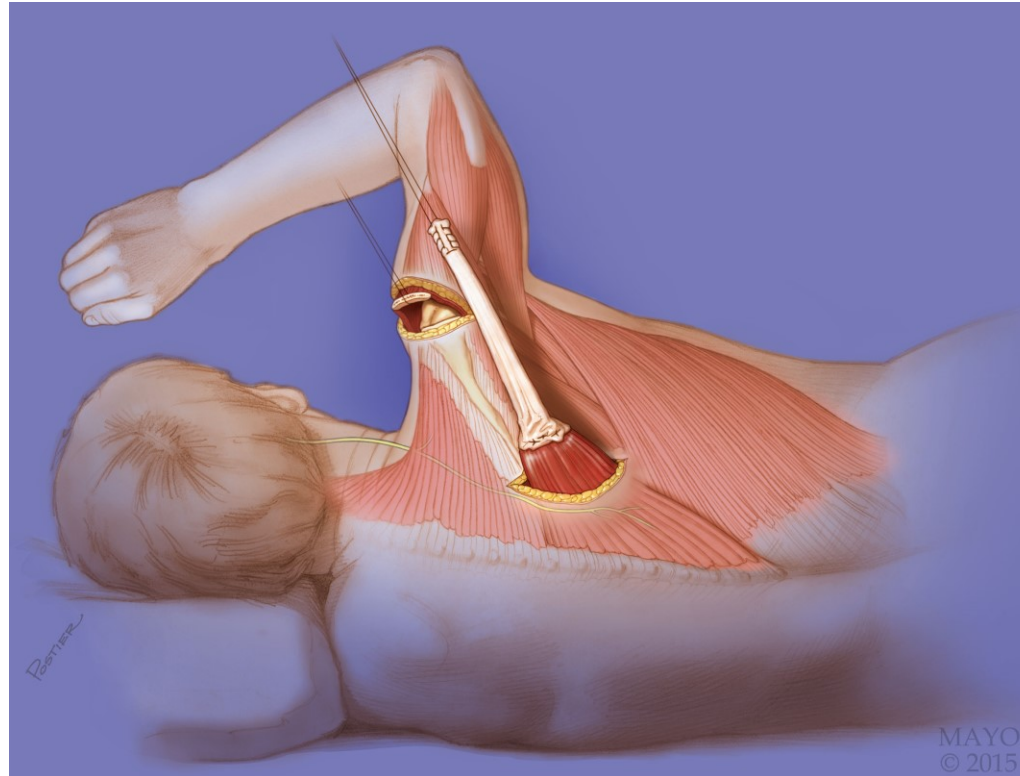
- Compte tenu
 - stade tardif
 - infiltration graisseuse
 - échec de traitement médical bien conduit.



Indication à lambeau de trapèze inférieur prolongé par semi-tendineux

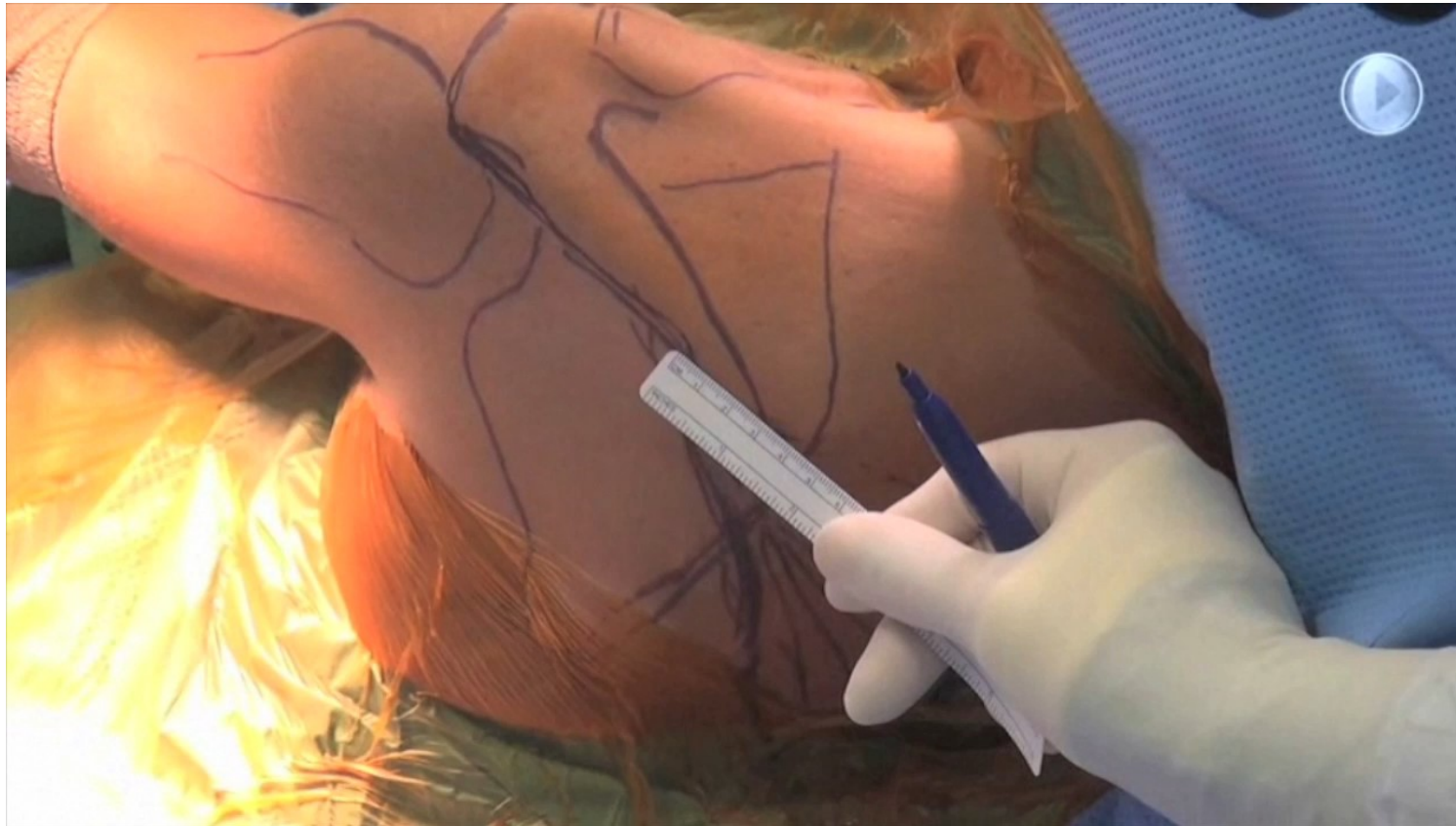
Prise en charge ?

- Lambeau de trapèze inférieur

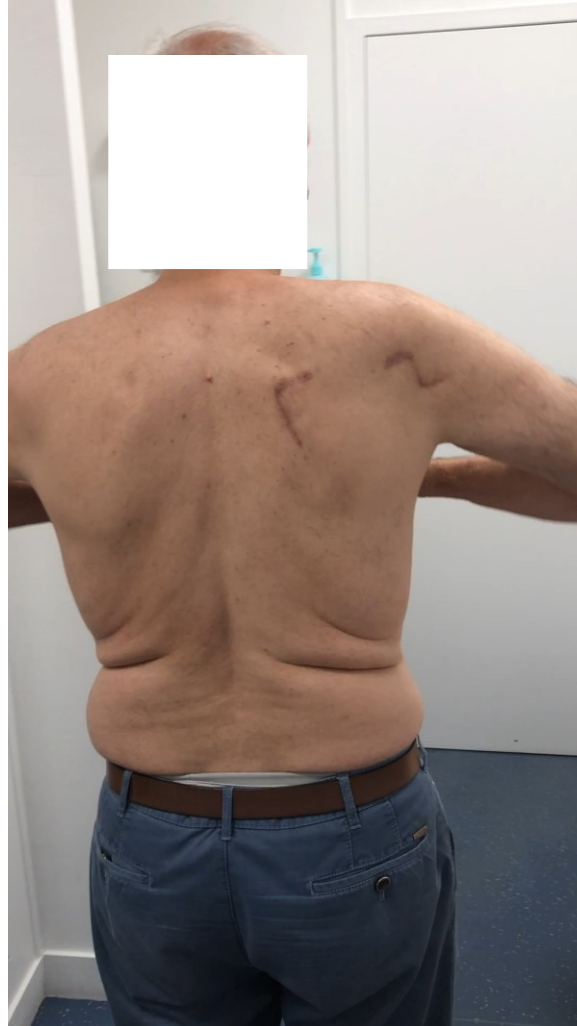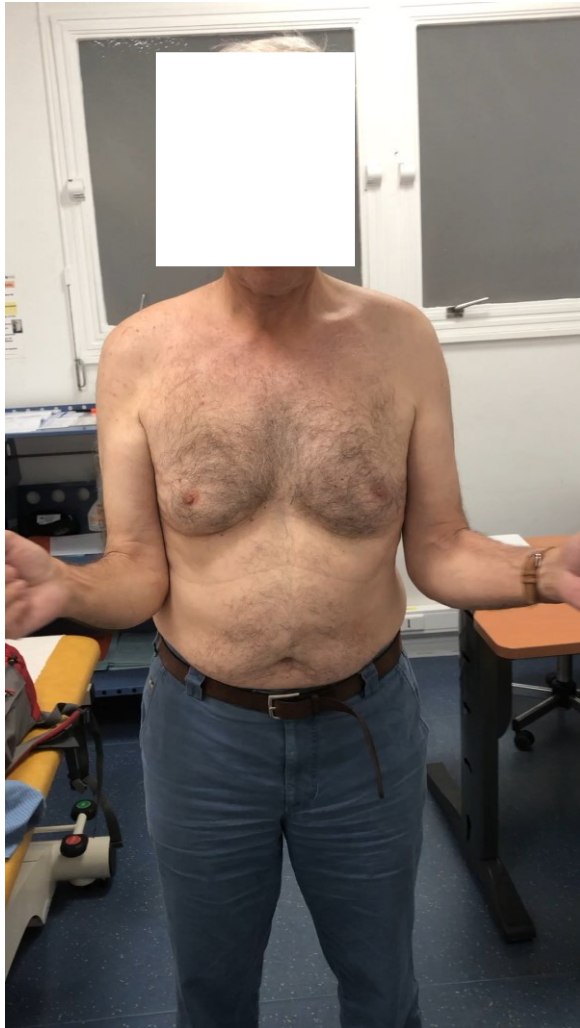


Prise en charge ?

- Lambeau de trapèze inférieur



Résultat 9 mois postop



- Lambeau de trapèze inférieur
- 160/160/45/T8
- Récupération force en RE
- EVA: 1



Résultat 9 mois postop

