

Hémi-arthroplasties en pyrocarbone : existe-t-il des indications particulières ?

Mémoire original

Emilie MATHIEU

mathieuemilie.em@gmail.com

**Interne de chirurgie orthopédique et traumatologique
Hôpital Pierre Paul Riquet,
CHU Purpan, TOULOUSE**

Sous la direction du Professeur N. BONNEVIALLE

Abstract:

Background: The results of hemiarthroplasties with a metal head are contrasted, especially in young and active patients. A new material has been used in shoulder surgery since few years. We evaluated survival and short-term results of hemiarthroplasty with pyrocarbon head.

Methods: We performed a retrospective single-center study including 35 consecutive patients who underwent a hemiarthroplasty with pyrocarbon humeral head (HemiPYC) (Tornier-Wright, Blumington, USA) Five patients were excluded: 1 plexus lesion and 4 lost to follow up. The clinical and radiological analysis was carried out on 30 patients with annual follow-up. The mean age at surgery was 54 +/- 13 years; 38% of patients (n=13) had undergone surgery at least once on the affected shoulder. We divided this series of patients into 4 groups: osteonecrosis (Group 1, n=12), primary gleno-humeral osteoarthritis (PGHOA n=10, group 2), type 2 and type 4 fracture sequelae (Group 3, n=4) and revision group (Group 4, n=4)

Results: Objective and subjective clinical results were improved compared to preoperatively in the 26 patients in all groups: Constant score (pre op 35.4+/-15 vs post op 67+/-19 points; <0.0001) and the mean SSV (pre op 35+/-20 vs post op 79.8+/-16; <0.0001). Mobility, respectively between pre- and post-operative periods, is also significantly improved. Glenoid wear according to Sperling was more important in pre and post-operative for B&C glenoids (pre-operative: type A 1.19+/-0.5 vs Type B&C 1.9+/-0.9 p=0.0452 and post-operative: type A 1.5+/-0.6 vs Type B&C 2.3+/-0.9 p=0.0374). Glenoid wear did not increase statistically significantly between pre and postoperatively. Etiological analysis did not find any difference in glenoid wear. On the humeral side, 2 stems were cemented. Four patients (13%) required revision surgery with an average follow-up of 35+/-12 months: 2 patients for sepsis, one patient for humeral false path and one patient due to cuff lesion. No revisions were made for patients in Groups 2 and 4.

Conclusion: HemiPYC improves shoulder function with very good patient satisfaction. Fracture sequelae and a history of infection do not seem to be good indications. Mid and long-term studies should be carried out to confirm these results.

Key words: Shoulder, glenohumeral osteoarthritis, hemiarthroplasty, pyrocarbon, HemiPYC

Level of evidence: Level IV – retrospective study

Ethical Board approval #.

Introduction

L'omarthrose du sujet jeune (< 60 ans) est une situation complexe lorsque le traitement médical n'est pas suffisant pour maintenir une épaule suffisamment fonctionnelle et indolore^{1,2}. Les études sur l'omarthrose du sujet jeune retrouvent une importante proportion de patients ayant déjà un antécédent de chirurgie avant l'arthroplastie³. Les résultats des arthroplasties chez ces patients sont moins bons que sur des épaules natives⁴.

Actuellement, il n'existe pas de traitement de référence pour cette population^{5,6}. Il a été démontré que la prothèse totale d'épaule anatomique (PTEA) obtient de meilleurs résultats que les hémiarthroplasties (HA) avec une survie et des taux de complications comparables^{7,8}. Le retour au sport est plus rapide avec une PTEA^{9,10} alors qu'il n'y a pas de différence pour le retour au travail¹¹. Le descellement de l'implant glénoïdien, qui entraîne une révision, est très fréquent à long terme, ce qui rend les PTEA une option controversée chez des patients jeunes et actifs¹². L'HA expose quant à elle à une érosion de la glène native du fait d'un couple de friction inadéquat.

Plus récemment, les HA avec une tête en pyrocarbone (hémiPYC) ont été présentées comme ayant un module d'élasticité proche de celui de l'os, avec pour but, une diminution de l'érosion glénoïdienne. In vitro, il a été démontré que le pyrocarbone surpasse le chrome-cobalt^{16,17} pour les hémiarthroplasties d'épaule. L'usage de pyrocarbone en tant que prothèse d'interposition sphérique (PISA)¹⁸ reste controversé^{3,19} avec cependant d'excellents résultats dans les séquelles de fracture de type 1²⁰ et avec les glènes de type A²¹.

Le but de cette étude est donc d'évaluer les résultats cliniques et radiographiques à au moins 2 ans de recul des hémiPYC. L'objectif secondaire était de déterminer s'il existait une (ou des) indication(s) préférentielle(s). L'hypothèse est que dans une population jeune et active, l'hémiPYC peut améliorer la récupération fonctionnelle de l'épaule avec une érosion de glène limitée et un taux de révision faible.

Méthode

Design de l'étude

Nous avons effectué une étude rétrospective, monocentrique sur des données recueillies chez des patients ayant eu (1) une hémipyc (Tornier-Wright, Blumington, USA) (2) avec au moins 2 ans de suivi, de novembre 2014 et février 2018. Nous avons exclu les patients (1) sans dossier complet ou (2) avec des lésions neurologiques préopératoires sévères. Tous les patients ont été informés des caractéristiques de ce nouvel implant et ont donné leur accord afin de participer à cette étude.

Sur 35 patients consécutifs, 4 ont été exclus à cause de dossiers incomplets et un autre pour une lésion plexique préopératoire, nous laissant donc 30 patients pour les analyses statistiques (*figure 1*).

Les données épidémiologiques sont résumées en **Table 1**. L'âge moyen à la chirurgie était de 54 +/- 13 ans ; 38% des patients (n=13) avaient au moins un antécédent de chirurgie sur leur épaule prothésée; 7 patients (23%) pratiquaient du sport avant le début de leurs symptômes et 70% (n=21) travaillaient. En préopératoire, 3 patients avaient une histoire septique due à une chirurgie antérieure.

Sous-groupes

Nous avons divisé la série en 4 groupes selon l'étiologie (*figure 1*)

- Groupe 1 (ON): ostéonécrose (n=12) incluant les causes primaires (n=1) ou secondaires (n=11): 7 post-traumatiques correspondant aux séquelles de fracture de type 1 selon Boileau²⁰, 3 post-chimiothérapie et 1 d'origine drépanocytaire
- Groupe 2 (n=10) : omarthrose primitive (PGHOA)
- Groupe 3 (n=4): séquelles de fractures complexes, incluant les types 2 (n=1) et les types 4 (n=4) selon la classification de Boileau classification²⁰ (SF)
- Groupe 4 (n=4): après les échecs de resurfaçage (R)

Technique opératoire

Tous les patients ont été opérés par les deux auteurs seniors. Une voie d'abord standard deltopectorale a été effectuée chez tous les patients, sous anesthésie générale complétée par un bloc interscalénique. Le sous-scapulaire était détaché de la petite tubérosité grâce à une

ténotomie et réinséré avec des points transosseux à la fin de l'intervention. Une ténodèse du biceps était réalisée dans chaque cas.

Sur le versant glénoïdien, une capsulotomie extensive a été réalisée dans 9 cas (30%) à cause d'une raideur préopératoire importante. On a effectué un fraisage de la glène chez les 4 patients avec une glène de type B2 afin d'obtenir une surface concentrique.

Concernant l'humérus, les tiges courtes étaient non cimentées (n=28) ou cimentées (n=2) à cause d'une instabilité (n=1) ou d'une fracture du calcar (n=1).

Dans un cas, une greffe osseuse autologue était nécessaire à cause d'un défaut métaphysaire lié à l'ablation du matériel d'ostéosynthèse.

En postopératoire, les patients étaient immobilisés avec un coude au corps pour 6 semaines. Ils pouvaient quitter l'attelle dès J1 pour effectuer de l'autorééducation en travail pendulaire (5 minutes, 5 fois par jour). La kinésithérapie classique débutait à 2 semaines, avec récupération des amplitudes articulaires passives, puis actives à partir d'un mois et demi. Le travail en force était autorisé à partir de 3 mois.

Données cliniques

Le suivi était effectué à J15, 1 mois ½, 3 et 6 mois, puis à 1 an et tous les ans. Les données ont été extraites des dossiers médicaux des patients.

Le recueil concernait les amplitudes articulaires actives (ROM), l'évaluation de la douleur via l'Echelle Visuelle Analogique (EVA) et le score de Constant-Murley²³. Les amplitudes articulaires étaient évaluées à l'aide d'un goniomètre, patient assis. La satisfaction globale, la date de reprise du travail et du sport ont également été recueillies. Les résultats subjectifs étaient évalués grâce au Subjective Shoulder Value (SSV)²⁴.

Données radiologiques

En préopératoire, un scanner ou une IRM ont permis l'évaluation de la coiffe des rotateurs et de l'infiltration graisseuse des muscles (> au stade 2 de Goutallier). La morphologie de la glène était déterminée d'après la classification modifiée de Walch²¹. Elle était de type A chez 19 patients (A1 n=13, A2 n=6), de type B chez 10 patients (B1 n=6, B2 n=4) et un patient avait une glène de type C.

Des radiographies standards de face et un profil de Bernageau ont été réalisées en préopératoire et à chaque consultation de suivi.

L'érosion de la glène a été recueillie en pré et postopératoire, en utilisant la méthode de Sperling et al.¹ Elle était classée de nulle (grade 1), légère (grade 2: érosion jusqu'à l'os sous-chondral), modérée (grade 3: déformation hémisphérique avec médialisation), à sévère (grade 4: déformation sphérique allant au moins jusqu'à la coracoïde).

L'évolution radiologique autour de la tige humérale a été analysée afin d'identifier des signes de remodelage osseux²⁵: lignes de condensation, amincissement des corticales (cortical narrowing osteopenia: CNO). Les données ont été recueillies pour chaque zone et le remodelage était classé de nul (≤ 1 critère de remodelage), léger (2 ou 3 critères), modéré (4 ou 6) à sévère (≥ 7 critères).

Les données radiographiques ont été évaluées séparément par deux observateurs. Le remodelage était dit faible si le patient présentait peu ou pas de signe d'adaptation ou important s'il avait une adaptation modérée à sévère^{26,27}.

La migration supérieure de l'implant était évaluée en comparant la distance acromio-humérale (AHD) entre les radiographies postopératoires immédiates et au dernier recul.

Analyses statistiques

Les analyses statistiques ont été réalisées avec Easy med stat (Neully-sur Sein, France).

Les variables quantitatives ont été analysées grâce aux tests de Mann Whitney et de Wilcoxon. Le Chi2 et le test de Fisher ont permis l'analyse des variables qualitatives. L'analyse de survie a été réalisée selon la méthode de Kaplan-Meier, avec comme critère la révision de l'arthroplastie. Les résultats sont considérés statistiquement significatifs à $p < 0.05$.

Résultats

Survie de la prothèse :

Dans notre série, 4 patients ont nécessité un changement de prothèse à 35 +/- 12 mois de suivi : 2 patients dans le groupe 1 (ON) et 2 patients du groupe 3 qui présentaient des séquelles de fracture de type 4. (*figure 2*)

Complications et révisions:

Chez les 4 patients (13%) qui ont nécessité un changement de prothèse, 2 cas étaient liés à une origine septique (1 patient du groupe 1 et 1 du groupe 3). Un patient a été réopéré suite à une fausse route lors de la mise en place de l'implant (groupe 3) et un patient suite à une lésion de la coiffe des rotateurs liées à une tige trop suspendue (groupe 1). Il n'y a pas eu de reprise chirurgicale chez les patients du groupe 2 ou 4.

Le premier patient ayant été repris pour sepsis était un travailleur manuel de 44 ans avec une séquelle de fracture de type 4 (groupe 3). Initialement, sa coiffe était intacte et avait une glène de type A1. Il a ensuite bénéficié de 5 interventions chirurgicales dont un enclouage infecté à C.acnes.

Deux mois après la pose de l'hémiPYC, une reprise en 1 temps a été réalisée ainsi qu'une antibiothérapie prolongée après une décision collégiale avec les infectiologues. Le patient présentait des signes locaux d'infection et les prélèvements réalisés au bloc opératoire ont confirmé cela.

Lors de la dernière consultation de suivi à 2 ans, son SSV était à 50% et son score de Constant à 53 points.

Le second patient repris pour sepsis était âgé de 41 ans, chauffeur de bus et avait été opéré suite à des séquelles de type 1 (groupe 1). Il présentait des lésions de la coiffe et une glène de type A1. Il avait également été encloué suite à sa fracture et lui aussi avait présenté une infection à C.acnes. L'hémiPYC a été posée après ablation du matériel et antibiothérapie prolongée. A 2 ans après la chirurgie, le patient se présentait avec une nouvelle infection à C.acnes et une glénoïdite. Un changement en 1 temps pour une PTEA a été réalisé suite au staff d'infectiologie. Lors de sa dernière consultation de suivi, son SSV était de 20% et son score de Constant était évalué à 53 (*figure 3*).

Le troisième patient dont la prothèse a été changée était un homme de 40 ans, ingénieur en informatique qui avait présenté une fracture de l'extrémité supérieure de l'humérus traitée orthopédiquement dans un autre centre. L'hémiPYC a été posé suite à des séquelles de type 4 avec une anatomie très modifiée. Lors de la pose, une fracture métaphysaire a nécessité la mise en place de cerclage et a entraîné une fausse route de la tige de l'implant. Le patient a été réopéré à J10, avec pose d'une nouvelle hémiPYC. A 3 ans postopératoires, les résultats sont très satisfaisants avec un SSV de 90% et un score de Constant à 48 points.

Le dernier patient à avoir été repris avait 56 ans et présentait une séquelle de fracture de type 1. La tige était suspendue ce qui a entraîné une lésion iatrogène de la coiffe. A 3 ans et demi postopératoire, une PTEI a été posée (*figure 4*).

Résultats cliniques (Table 2)

Nous avons analysé les résultats lors de la dernière consultation de suivi chez les 26 patients avec une hémiPYC. Les mesures objectives et subjectives ainsi que les mobilités étaient améliorées. Le score de Constant lors du dernier suivi était en moyenne à 67 +/- 19 points et le SSV moyen était de 80 +/-16%.

Résultats radiologiques: la glène (Table 3)

Concernant l'usure de la glène selon Sperling, elle ne semble pas majorée par la présence de l'implant, ni modifiée en fonction des différentes étiologies.

Résultats radiologique: implant huméral (Table 4)

Les deux tiges cimentées ont été exclues de l'analyse. Dans 80% des cas, il n'existe pas ou peu de remodelage osseux autour de la tige.

Analyses de sous-groupes (Table 5)

Groupe 1 vs Groupe 2

En comparant ces deux groupes, l'élévation antérieure active (EAA) est plus faible chez les patients ayant une ostéonécrose (gr.1) que chez les patients présentant une omarthrose primitive (91.5 +/-16 vs 119.5+/-13 p = 0.01). En postopératoire, la reprise d'activité (sur le score de Constant) ainsi que la force sont meilleurs chez les patients du groupe 2, respectivement : 18.5+/-2 vs 15.5+/-2 points avec p = 0.05 et 12.7+/-4 vs 4.8+/-3.5points, p =

0.01). Concernant les paramètres radiologiques : il y a une usure de la glène plus importante chez les patients avec une omarthrose primitive (1.3 ± 0.4 vs 2 ± 0.7 $p=0.05$) et l'index de Tingart est plus faible (0.88 ± 0.2 vs 0.65 ± 0.2).

Groupe 1 vs Groupe 4

Les groupes 1 et 4 (ostéonécrose et révision) sont comparables sur le plan clinique. La seule différence est au niveau de l'usure de la glène qui est plus importante chez les patients du groupe 4 en préopératoire (1 ± 0 vs 2.75 ± 0.5 $p=0.01$) comme en post opératoire (1.3 ± 0.5 vs 3 ± 0.8 $p=0.01$).

Groupe 2 vs Groupe 4

Cliniquement, les résultats sont comparables. Seule l'usure de la glène est plus importante dans le groupe 4, en préopératoire (1.5 ± 0.7 vs 2.75 ± 0.5 $p=0.05$) et en postopératoire (2 ± 0.7 vs 3 ± 0.8 $p=0.05$).

Glènes de type A vs glènes de type B et C

En préopératoire, l'EAA et l'abduction étaient plus faibles chez les patients avec une glène de type A (antépulsion: 101 ± 22 vs 117.5 ± 16 $p=0.026$ et abduction: 83 ± 22 vs 108 ± 22 $p=0.0198$). En peropératoire, la taille de la tête humérale choisie était plus petite chez les patients avec une glène de type A (43.7 ± 3 vs 47.2 ± 3 $p=0.0234$).

Sur le plan clinique, il n'existait pas de différence en postopératoire concernant le score de Constant, les mobilités ou le SSV.

L'érosion de la glène en postopératoire était plus importante chez les patients avec une glène de type B ou C (préopératoire : type A 1.19 ± 0.5 vs type B et C 1.9 ± 0.9 $p=0.0452$ et postopératoire type A 1.5 ± 0.6 vs Type B et C 2.3 ± 0.9 $p=0.0374$).

Discussion

L'hypothèse de notre étude est partiellement confirmée car il existe une amélioration fonctionnelle de l'épaule. Les patients jeunes de notre série, souvent déjà opérés avant (plus d'1/3 avait déjà un antécédent chirurgical sur leur épaule), récupéraient une épaule à 80% avec un score de Constant moyen à 70 points. Les secteurs de mobilités étaient tous améliorés. L'usure radiologique était très faible, avec aucune différence en pré et postopératoire concernant l'érosion de la glène à court terme. Le taux de révision, supérieur à 10 % avant la 4^{ème} année de suivi en moyenne, est important même si cela concerne des patients multi-opérés avec des histoires cliniques compliquées.

Notre étude rejoint les données de la littérature : Garret et al.²² retrouvent également une amélioration fonctionnelle significative. Malgré notre faible effectif et l'analyse de sous-groupe qui ne relève pas de différence significative, les meilleurs résultats semblent concerner le groupe 2 (omarthrose primaire ou post-instabilité) ou les glènes de type A. L'étude de Garret et al.²² sur les hémipyc retrouve les mêmes résultats concernant ces sous groupes, avec des effectifs plus importants. Les études avec un suivi à long terme trouvent un taux de satisfaction très faibles avec les hémiarthroplasties²⁹. Quand on compare les HA classiques (métal) et les PTEA chez les moins de 50 ans³⁰, les résultats sont meilleurs avec ces dernières.

Le risque de descellement de l'implant glénoïdien au long-terme est bien connu. Pour rappel, toutes les études comparatives des hémiarthroplasties^{1,2,7,29,31} concernaient les têtes en métal. Dans la littérature, le pyrocarbone a prouvé son efficacité^{18,19} sur les épaules des patients jeunes. L'hémipyc permet d'éviter les complications de la prothèse d'interposition sphérique (PISA), à savoir les fractures de la grande tubérosité³.

Les études analysant les PISA trouvent d'excellents résultats pour les patients avec des séquelles de fracture de type 1 ou des ostéonécroses. Dans la littérature, on ne retrouve pas de révision avec les PISA. Avec les hémipyc, les résultats sont plus contrastés en ce qui concerne les séquelles de fracture, quel que soit leur type. Le positionnement de la tige humérale peut se révéler très compliqué à cause des repères anatomiques modifiés et des déformations en varus ou en valgus importantes. Les résultats de notre étude confirment cela, un patient a été repris précocement à cause d'une fausse route, et un autre a bénéficié d'une greffe osseuse et la tige a dû être cimentée à cause de la qualité osseuse.

Le matériel avec une surface en pyrocarbone a des propriétés anti-infectieuse dans les études in vitro¹⁶ à cause de la synthèse d'une membrane et d'une surface lisse qui empêche la l'adhésion bactérienne. Plus d'un tiers de nos patients a été opéré déjà une fois. Certains patients ont une histoire de sepsis postopératoire, souvent à C.acnes. L'hémiPYC ne prévient pas des nouvelles infections, 2 patients ayant de nouveau une infection dans notre série. Ceci peut être expliqué à cause de la tige humérale, qui elle peut être colonisée. Il n'existe pas d'étude dans la littérature qui analyse les PISA (pyrocarbone seul) en tant que spacer temporaire ou définitif après un sepsis et le taux de ré-infection.

L'utilisation du pyrocarbone et la pose des hémiPYC requiert de l'expérience. Le positionnement de la tige peut être compliqué en cas de déformation, ce qui est déjà connu avec les HA en métal. Comme nous l'avons dit, les PISA permettent de passer outre cette difficulté dans les séquelles de fracture de type 1. Il est par ailleurs conseillé de sous dimensionner la tête humérale pour éviter des lésions de coiffe et une ascension de la tête comme le patient de notre série, afin de limiter les révisions pour des Prothèse Totale d'Epaulé Inversées (PTEI). Pour rappel, le pyrocarbone est radiotransparent, si la tête humérale semble être de la taille idéale au contrôle scopique, en réalité elle est légèrement sur-dimensionnée et frotte contre la coiffe. La littérature a aussi démontré que les hémiarthroplasties de resurfaçage ne doivent pas être trop latéralisées pour éviter l'érosion de la glène^{32,33}. Le positionnement d'une HA requiert de la technique, avec un respect essentiel des tissus mous³⁴. Si la coiffe des rotateurs ou la glène sont trop endommagées ou si les tubérosités sont affectées, il est probablement nécessaire de modifier le type d'implant³⁴.

Conclusion

En conclusion, les hémiPYC donnent des résultats satisfaisants à moyen terme. Les séquelles de fractures et les épaules avec antécédents septiques restent des indications à risque. L'omarthrose primaire ou post-instabilité, et les glènes de type A présentent d'excellents résultats, sans usure radiologique significative de la glène à moyen terme. Cette étude doit être poursuivie à long terme pour confirmer ces résultats encourageants.

References

1. Sperling JW, Cofield RH, Rowland CM. Minimum fifteen-year follow-up of Neer hemiarthroplasty and total shoulder arthroplasty in patients aged fifty years or younger. *J Shoulder Elbow Surg.* 2004;13(6):604-613. doi:10.1016/S1058274604001296
2. Sperling JW, Cofield RH, Schleck CD, Harmsen WS. Total shoulder arthroplasty versus hemiarthroplasty for rheumatoid arthritis of the shoulder: results of 303 consecutive cases.*J Shoulder Elbow Surg.* 2007
3. Barret H, Gauci MO, Langlais T, van der Meijden O, Tran L, Boileau P. Pyrocarbon interposition shoulder arthroplasty in young arthritic patients: a prospective observational study.*J Shoulder Elbow Surg.* 2020 Jan;29(1):e1-e10. doi: 10.1016/j.jse.2019.05.044.
4. Frank RM, Lee S, Sumner S, Griffin J, Leroux T, Verma NN, Cole BJ, Nicholson GP, Romeo AA. Shoulder Arthroplasty Outcomes After Prior Non-Arthroplasty Shoulder Surgery. *JB JS Open Access.* 2018 Aug 7;3(3):e0055. doi: 10.2106/JBJS.OA.17.00055.
5. Johnson MH, Paxton ES, Green A. Shoulder arthroplasty options in young (<50 years old) patients: review of current concepts.*J Shoulder Elbow Surg.* 2015 Feb;24(2):317-25. doi: 10.1016/j.jse.2014.09.029.
6. Denard PJ, Wirth MA, Orfaly RM. Management of glenohumeral arthritis in the young adult. *J Bone Joint Surg Am.* 2011 May 4;93(9):885-92. doi: 10.2106/JBJS.J.00960.
7. Neyton L, Kirsch JM, Collotte P, Collin P, Gossing L, Chelli M, Walch G. Mid- to long-term follow-up of shoulder arthroplasty for primary glenohumeral osteoarthritis in patients aged 60 or under. *J Shoulder Elbow Surg.* 2019 Sep;28(9):1666-1673. doi: 10.1016/j.jse.2019.03.006.

8. Sayegh ET, Mascarenhas R, Chalmers PN, Cole BJ, Romeo AA, Verma NN. Surgical Treatment Options for Glenohumeral Arthritis in Young Patients: A Systematic Review and Meta-analysis. *Arthroscopy*. 2015 Jun;31(6):1156-1166.e8. doi: 10.1016/j.arthro.2014.11.012.
9. Liu JN, Steinhaus ME, Garcia GH, Chang B, Fields K, Dines DM, Warren RF, Gulotta LV. Return to sport after shoulder arthroplasty: a systematic review and meta-analysis. *Knee Surg Sports Traumatol Arthrosc*. 2018 Jan;26(1):100-112. doi: 10.1007/s00167-017-4547-1. Epub 2017 Apr 13.
10. Christensen J, Brockmeier S. *Clin Sports Med*. 2018 Oct;37(4):549-558. doi: 10.1016/j.csm.2018.05.005. Total Shoulder Arthroplasty in the Athlete and Active Individual.
11. Michael E Steinhaus¹, Anirudh K Gowd², Daniel J Hurwit³, Adam C Lieber⁴, Joseph N Liu Return to work after shoulder arthroplasty: a systematic review and meta-analysis *J Shoulder Elbow Surg* 2019 May;28(5):998-1008. doi: 10.1016/j.jse.2018.12.011.
12. Gauci MO, Bonneville N, Moineau G, Baba M, Walch G, Boileau P. Anatomical total shoulder arthroplasty in young patients with osteoarthritis: all-polyethylene versus metal-backed glenoid. *@Bone Joint J*. 2018 Apr 1;100-B(4):485-492. doi: 10.1302/0301-620X.100B4.BJJ-2017-0495.R2.PMID: 29629579
13. Leathers MP, Ialenti MN, Feeley BT, Zhang AL, Ma CB. Do younger patients have better results after reverse total shoulder arthroplasty? *J Shoulder Elbow Surg*. 2018 Jun;27(6S):S24-S28. doi: 10.1016/j.jse.2017.11.014.
14. Haubold AD, Ely JL, Chahine GL. Effect of cavitation on pyrolytic carbon in vitro. *J Heart Valve Dis*. 1994;3(3):318-323.
15. Pequignot JP, Lussiez B, Allieu Y. [A adaptive proximal scaphoid implant]. *Chir Main*. 2000;19(5):276-285.

16. Hannoun A, Ouenzerfi G, Brizuela L, Mebarek S, Bougault C, r M, Berthier Y, Trunfio-Sfarghiu AM. Eur Cell Mater. 2019 doi: 10.22203/eCM.v037a01
Pyrocarbon versus cobalt-chromium in the context of spherical interposition implants: an in vitro study on cultured chondrocytes
17. Jerome J Klawitter, Jason Patton, Robert More, Noel Peter, Evgeny Podnos, Mark Ross. In vitro comparison of wear characteristics of PyroCarbon and metal on bone: Shoulder hemiarthroplasty Shoulder & Elbow · September 2018
DOI: 10.1177/1758573218796837
18. Garret J, Godeneche A, Boileau P, et al. Pyrocarbon interposition shoulder arthroplasty: preliminary results from a prospective multicenter study at 2 years of follow-up. J Shoulder Elbow Surg. 2017;26(7):1143-1151.
doi:10.1016/j.jse.2017.01.002
19. Hudek R, Werner B, Abdelkawi AF, Gohlke F. Pyrocarbon interposition shoulder arthroplasty in advanced collapse of the humeral head. Orthopade. 2017;46(12):1034-1044. doi:10.1007/s00132-017-3495-2
20. Boileau P, Chuinard C, Le Huec J-C, Walch G, Trojani C. Proximal humerus fracture sequelae: impact of a new radiographic classification on arthroplasty. Clin Orthop Relat Res. 2006;442:121-130.
21. Bercik MJ, Kruse K 2nd, Yalozis M, Gauci MO, Chaoui J, Walch G. A modification to the Walch classification of the glenoid in primary glenohumeral osteoarthritis using three-dimensional imaging. J Shoulder Elbow Surg. 2016 Oct;25(10):1601-6. doi: 10.1016/j.jse.2016.03.010
22. Garret J, Harly E, Le Huec JC, Brunner U, Rotini R, Godenèche A. Pyrolytic carbon humeral head in hemi-shoulder arthroplasty: preliminary results at 2-year follow-up. JSES Open Access. 2018 Dec 24;3(1):37-42. doi: 10.1016/j.jses.2018.09.002

23. Conboy VB, Morris RW, Kiss J, Carr AJ. An evaluation of the Constant-Murley shoulder assessment. *J Bone Joint Surg Br.* 1996;78(2):229-232.
24. Gilbert MK, Gerber C. Comparison of the subjective shoulder value and the Constant score. *J Shoulder Elbow Surg.* 2007;16(6):717-721. doi:10.1016/j.jse.2007.02.123
25. Schnetzke M, Rick S, Raiss P, Walch G, Loew M. Mid-term results of anatomical total shoulder arthroplasty for primary osteoarthritis using a short-stemmed cementless humeral component. *Bone Joint J.* 2018 May 1;100-B(5):603-609. doi: 10.1302/0301-620X.100B5.BJJ-2017-1102.R2
26. Denard PJ, Noyes MP, Walker JB, Shishani Y, Gobezie R, Romeo AA, Lederman E. Proximal stress shielding is decreased with a short stem compared with a traditional-length stem in total shoulder arthroplasty. *J Shoulder Elbow Surg.* 2018 Jan;27(1):53-58. doi: 10.1016/j.jse.2017.06.042
27. Foruria AM, Sperling JW, Ankem HK, Oh LS, Cofield RH. Total shoulder replacement for osteoarthritis in patients 80 years of age and older. *J Bone Joint Surg Br.* 2010 Jul;92(7):970-4. doi: 10.1302/0301-620X.92B7.23671
28. Tingart MJ, Apreleva M, von Stechow D, Zurakowski D, Warner JJ. The cortical thickness of the proximal humeral diaphysis predicts bone mineral density of the proximal humerus. *J Bone Joint Surg Br.* 2003;85(4):611-617.
29. Levine WN, Fischer CR, Nguyen D, Flatow EL, Ahmad CS, Bigliani LU. Long-term follow-up of shoulder hemiarthroplasty for glenohumeral osteoarthritis. *J Bone Joint Surg Am.* 2012 Nov 21;94(22):e164. doi: 10.2106/JBJS.K.00603.
30. Eichinger JK, Miller LR, Hartshorn T, Li X, Warner JJ, Higgins LD. Evaluation of satisfaction and durability after hemiarthroplasty and total shoulder arthroplasty in a cohort of patients aged 50 years or younger: an analysis of discordance of patient satisfaction and implant survival. *J Shoulder Elbow Surg.* 2016 May;25(5):772-80. doi: 10.1016/j.jse.2015.09.028.

31. Sperling JW, Cofield RH, Rowland CM. Neer hemiarthroplasty and Neer total shoulder arthroplasty in patients fifty years old or less. Long-term results. *J Bone Joint Surg Am.* 1998 Apr;80(4):464-73. doi: 10.2106/00004623-199804000-00002.
32. Lebon J, Delclaux S, Bonneville N, Rongières M, Bonneville P, Mansat P; French Society for Shoulder, Elbow (SOFEC). Stemmed hemiarthroplasty versus resurfacing in primary shoulderosteoarthritis: a single-center retrospective series of 78 patients. *Orthop Traumatol Surg Res.* 2014 Oct;100(6 Suppl):S327-32. doi: 10.1016/j.otsr.2014.05.012
33. Mansat P, Coutié AS, Bonneville N, Rongières M, Mansat M, Bonneville P. Resurfacing humeral prosthesis: do we really reconstruct the anatomy? *J Shoulder Elbow Surg.* 2013 May;22(5):612-9. doi: 10.1016/j.jse.2012.07.014
34. Daniel J Hackett Jr¹, Jason E Hsu, Frederick A Matsen 3rd Primary Shoulder Hemiarthroplasty: What Can Be Learned From 359 Cases That Were Surgically Revised? DOI: 10.1007/s11999.00000000000000167

TABLES:

Table 1: Caractéristiques démographiques

Table 2: Résultats cliniques

Table 3: Résultats radiologiques: glène

Table 4: Résultats fonctionnels et mobilités actives

Table 5: Erosion de la glène selon la méthode de Sperling

Table 6: Classification de l'érosion humérale selon une nouvelle méthode (selon Barret)

FIGURES:

Figure 1: Flow chart

Figure 2: Exemple de révision après lésion de la coiffe

Figure 3: Exemple de révision après sepsis post opératoire

Table 1: Caractéristiques démographiques

	Total (n=30)
Age	54.1± 13 (23 to 77)
Femmes (%)	44.1% (14)
Côté dominant (%)	60% (18)
Tabagisme	
actif	7 (24%)
stop	3 (10%)
ATCD chirurgical	13 (38%)
osteosynthèse	7 (54%)
resurfaçage	4 (31%)
butée osseuse	1 (7.5%)
ténodèse et arthrolyse	1 (7.5%)
ATCD septique	3 (10%)
Travailleurs actifs	21 (70%)
bureau	9 (30%)
manuel	12 (40%)
Retraités	9 (30%)
Sports avant la chirurgie	7 (23%)
Etiologie	
PGHOA	9 (33%)
SF type 1	7 (23%)
SF type 2	1 (3%)
SF type 4	3(7%)
ON primaire	2 (7%)
ON secondaire	3 (10%)
Révision après resurfaçage	4 (13%)
Glène selon Walch	
A1	13 (43%)
A2	6 (20%)
B1	6 (20%)
B2	4 (14%)
C	1 (3%)

Table 2: Résultats cliniques

AAE : élévation antérieure active

ER1 : rotation externe coude au corps

IR : rotation interne

Constant score /100 points

SSV : subjective Shoulder value (%)

	Pre op	Post op	P-value
AAE	107+/-22	145+/-22	<0.0001
ER1	22+/-21	49+/-15	<0.0001
IR	sacrum	T12	<0.0001
<i>Constant score total</i>	35.4+/-15	67+/-19	<0.0001
Douleur	6+/-3	12.6+/-3	<0.0001
Activité	7+/-3	17+/-2	<0.0001
Mobilité	18.5+/-7	32+/-5	<0.0001
Force	3.8+/-4	8.6+/-5	<0.0001
SSV	35+/-20	79.8+/-16	<0.0001

Table 3: Analyse radiologique de la glène

	Sperling pre op	Sperling au last follow-up	P-value
Total	1.5+/-0.12	1.8+/-0.2	0.2
Group 1 : ON	1	1.3+/-0.5	0.34
Group 2 : PGHOA	1.5+/-0.7	2+/-0.7	0.23
Group 3 : SF 4 & 2	1	1	1
Group 4 : R	2.75+/-0.5	3+/-0.8	0.52

Table 4: Analyse radiologique humérale au last follow-up

	Tingart	Tige cimentée	Adaptation de l'os: non	Adaptation de l'os : légère	Adaptation de l'os : modérée	Adaptation de l'os : sévère
Total	0.8+/- 0.35	2	12	7	5	1
Group 1 : ON	0.88+/- 0.2	1	6	2	1	0
Group 2 : PGHOA	0.65+/- 0.2	1	3	3	3	0
Group 3 : SF 4 & 2	1.1+/-0.7	0	1	1	0	0
Group 4 : R	0.65+/- 0.4	0	2	1	0	1

Table 5: Analyse de sous-groupe

	Total	Group 1 (n=10)	Group 2 (n=10)	Group 3 (n=2)	Group 4 (n=4)
FU (months)	38.5+/- 9	43+/- 8	34+/- 11	36.8+/-10	37.5+/- 7
EAA	145+/-22	135.5+/-27	154+/-17	135+/-7	152.5+/-5
RE1	49+/-15	45.5+/-19.5	50+/-11	47.5+/-18	52.5+/-10
IR	T12	T12	T12	L3	L3
Constant total	67+/-19	62.5+/-15	70.3+/-25	61.5+/-6	75.5+/-6.5
Pain	12.6+/-3	19.6+/-4	14.5+/-1.5	13+/-1	13.5+/-2
Activity	17+/-2	15+/-2	18+/-2	16+/-2	17.5+/_2
Mobility	32+/-5	31.6+/-6	33+/-5	28+/-1	33.5+/-5.5
Strength	8.6+/-5	4.8+/-3	12.5+/-4	4.5+/-2	11+/-5
SSV	79.8+/-16	71.5+/-20	86.6+/-10	75+/-7	87.5+/-9

Figure 1: Flow chart

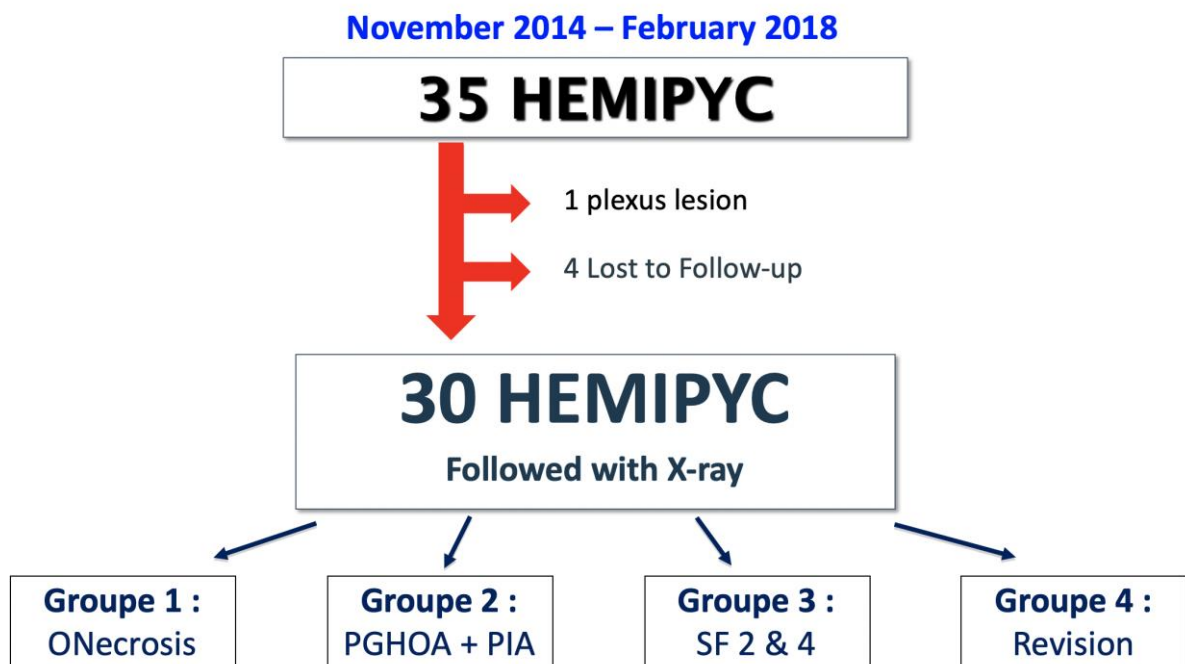


Figure 2: Exemple de révision après lésion de la coiffe

- A) Radiographie pré op: ON / SF type 1 de l'épaule gauche chez un patient de 56 ans
- B) Post op immédiat: tige suspendue
- C) + 3 ans: douleurs et diminution des mobilités liées à une rupture de coiffe
- D) Révision: PTEI

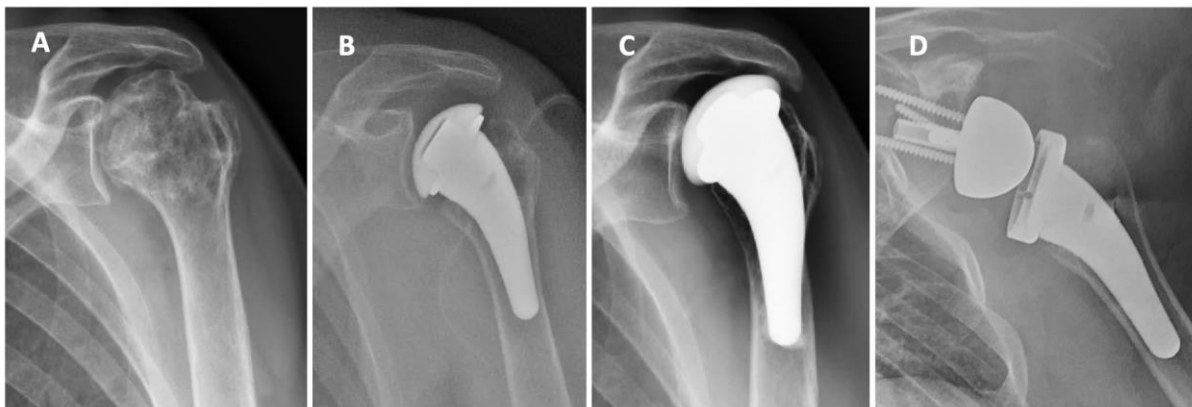

Figure 3: Exemple de révision après sepsis post opératoire

- A) Ostéosynthèse initiale par vis-plaque dans un autre centre
- B) Radiographie après le retrait du clou pour cause de sepsis (C acnes) et ON / SF type 1
- C) HémipYC en post op immédiat
- D) Révision en PTEA à cause d'un sepsis et d'une glénoïdite à + 2 ans

